UC-NRLF
B 5 198 516

DIZINISCHE

HANDATLANTEN

BAND XII

PATHOLOGISCHE ANATOMIE

VON

O. BOLLINGER

II. TEIL

3. AUFLAGE

J. F. Lehmann's Verlag München

UNIVERSITY OF CALIFORNIA
MEDICAL CENTER LIBRARY
SAN FRANCISCO



GIFT

Bd.

1. **Atla** … **burtshilfe.** In 1 … eb. ℳ 8.—
2. **Ana** … **pie.** Von Dr. … b. ℳ 12.—
4. **Kur** … **es Rachens** und … u. 30 z. Tl. fart … s ℳ 10.—)
5. **Fra** … b. **Taf. u. 96** sch… eb. ℳ 18.—
6. **Atla** … **1. 2. Aufl.** Mit … eb. ℳ 16.—
7. **Atla** … **Diagnostik.** Mit … eb. ℳ 12.—
8. **Atla** … Mit 64 farb. u. … lelferich. 9. A… eb. ℳ 14.—
9. **Atl**… **Anatomie, Pat**… **Mit Vorrede** vor… eb. ℳ 14.—
10. **Atla** … **ostik.** Von Prc… ch Anhang ver… eb. ℳ 30.—
11. **Atl**… **Tafeln und** 32 … eb. ℳ 16.—
12. — … ollinger. 2. … eb. ℳ 12.—
13. **Atl**… **Aufl. bearb.** v. … eb. ℳ 12.—
14. **Gru** … **2. Aufl. mit** 112… eb. ℳ 10.—
16. **Atl**… kerkandl. 5. … eb. ℳ 14.—
17. **Atl**… **anns Atlas** d. … sberg i. Pr. Mit… eb. ℳ 20.—
18. **Gr**… **Auges von** Prc… eb. ℳ 10.—
19. **Atl**… i in Berlin. 40 … eb. ℳ 15.—
22. **Atl**… H. Dürck. Mit… eb. ℳ 20.—
23. **Atl**… üning und Dr… eb. ℳ 16.—
24. **Lel**… **ihl u. Prof.** Dr. A. Politzer. 3. Aufl. Mit 50 farb. Tafeln u. 187 Textabbild. eb. ℳ 14.—
25. **Atlas u. Grundriß der Unterleibsbrüche.** Von Prof. Dr. G. Sultan in Berlin. Mit 36 farb. Tafeln und 83 Textabbildungen. Geb. ℳ 10.—
26. **Atlas und Grundriß der zahnärztl. Orthopädie.** Von Zahnarzt Emil Herbst D.D.S. Mit 3 vielfarb. lithogr. Taf. u. 438 z. T. zweifarb. Abbild. Geb. ℳ 14.—
27. **Atlas u. Grundriss d. Psychiatrie.** Von Prof. Dr. W. Weygandt in Hamburg. Mit 24 farbigen Tafeln, 276 Textabbild. u. 1 Anstaltskarte. Geb. ℳ 16.—
28. **Atlas und Grundriß der gynäkologischen Operationslehre.** Von Privatdozent Dr. O. Schäffer. 42 farb. Tafeln u. 21 z. T. farb. Textabbild. Geb. ℳ 12.—
29. **Atlas u. Grundriß d. Diagnostik u. Therapie d. Nervenkrankheiten** von Prof. Dr. W. Seiffer in Berlin. Mit 26 farb. Taf. u. 264 Textabb. Geb. ℳ 12.—
30. **Lehrbuch u. Atlas d. Zahnheilkunde** mit Einschluß der Mundkrankheiten von Dr. G. Preiswerk. 3. Aufl. Mit 56 farb. Taf. u. 141 Textabb. Geb. ℳ 30.—
31. **Atlas u. Grundriß der Lehre von den Augenoperationen** von Prof. Dr. O. Haab in Zürich. 30 farbige Tafeln und 154 Textabbildungen. Geb. ℳ 10.—
33. **Lehrbuch und Atlas der zahnärztl. Technik** von Dr. G. Preiswerk 4. Aufl. Mit etwa 30 vielfarb. Taf. u. ca. 380 schwarz. u. farb. Abb. Geb. etwa ℳ 30.—

Obige Preise erhöhen sich um den jeweiligen Teuerungszuschlag.

34. **Atlas und Grundriss der allgemeinen Chirurgie** von Prof. Dr. Gg. Marwedel. 2. verb. Aufl. Mit etwa 30 farb. Tafeln u etwa 180 Textabb. Geb etwa ℳ 3 .–
35. **Atlas und Grundriß der Embryologie der Wirbeltiere und des Menschen** von Prof. Dr. A. Gurwitsch in St. Petersburg. Mit 143 vielfarb. Abbild. auf 59 Tafeln und 186 schwarzen Textabbildungen. Geb. ℳ 12.–
36. **Grundr. u. Atlas d. speziellen Chirurgie.** Von Prof. Dr. G. Sultan, Berlin. Bd. I. Mit 40 vielf. Taf. u. 218 z. T. zwei- u. dreifarb. Textabb. Text 29 Bg. 8°. Geb. ℳ 16.–
37. — — Bd. II. Mit 40 vielfarb. Tafeln sowie 201 z. T. zwei- und dreifarbigen Textabbildungen. Text 40 Bogen 8°. Geb. ℳ 16.–
38. **Lehrbuch und Atlas der konservierenden Zahnheilkunde** von Dr. G. Preiswerk. Mit 32 vielfarb. Tafeln und 323 Textabbildungen. Geb. ℳ 14.–
39. **Lehrbuch u. Atlas der zahnärztl.-stomatolog. Chirurgie.** Von Dr. P. Preiswerk-Maggi, Basel. Mit 35 vielfarbigen Tafeln und 230 schwarzen Abbildungen; davon 16 auf Tafeln. Geb. ℳ 12.–

Bd. Lehmanns medizinische Atlanten in 4°.

1. **Atlas und Grundriss der topographischen und angewandten Anatomie** von Prof. Dr. O. Schultze in Würzburg. 3. vermehrte Auflage, herausgegeben von Prof. Dr. W. Lubosch in Würzburg. **Mit vielen meist farb. Abb. nach Orig.** von Maler A. Schmitson, K. Hajek u. Frz. Kotzian. Geb. etwa ℳ 30.–
2—4. **Atlas der deskriptiven Anatomie des Menschen** von Prof. Dr. J. Sobotta, Direktor des anatom. Instituts in Bonn:

1. Bd.: Knochen, Bänder, Gelenke, Regionen und Muskeln des menschlichen Körpers. Mit 166 farb. u. 143 schwarzen Abb. auf Tafeln, sowie 29 zum Teil farb. Textfig. nach Orig. v. Maler K. Hajek. 3. Aufl. Geb. ℳ 30.–

2. Bd.: Die Eingeweide des Menschen, einschl. des Herzens. Mit 99 farbig. u. 93 schwarzen Abbild. auf Tafeln, sowie 36 zum Teil farb. Figuren im Text nach Originalen von Maler K. Hajek. 2. verbesserte Aufl. Geb. ℳ 16.–

3. Bd.: Das Nerven- und Gefäßsystem u. die Sinnesorgane des Menschen, nebst einem Anhang: Das Lymphgefäßsystem des Menschen. Mit 330 meist vielfarbigen und z. T. ganzseitigen Abbildungen nach Originalen von Maler Karl Hajek und 1 lithogr. Tafel. 2. verm. u. verbess. Aufl. Geb. ℳ 22. –

Grundriß der deskriptiven Anatomie des Menschen (Textband f. d. Atlas der deskript. Anatomie von Sobotta, mit Verweisgn. auf diesen). 1. Bd. geheft. ℳ 4.–, 2. Bd. geheft. ℳ 3.–, 3. Bd. geheft. ℳ 6.–, zusamm. geb. ℳ 15.–

5. **Atlas typischer Röntgenbilder vom normalen Menschen,** ausgewählt und erklärt nach chirurg.-praktischen Gesichtspunkten, mit Berücksichtigung der Varietäten und Fehlerquellen, sowie der Aufnahmetechnik. Von Prof. Dr. Rud. Grashey, Assistenzarzt d. chirurg. Klinik in München. 3. bedeutend erweit. Aufl. Mit 207 Tafelbild. (Autotypien) in Originalgröße u. 201 Textabbild. Geb. ℳ 22.–
6. **Atlas chirurgisch-pathologischer Röntgenbilder,** mit 240 autotyp., 105 photogr. Bildern, 66 Skizzen u. erläut. Text. Von Prof. Dr. Rud. Grashey, Ass.-Arzt der chirurg. Klinik zu München. Geb. ℳ 22.–
7. **Atlas und Grundriß der Röntgendiagnostik in der inneren Medizin.** Bearbeitet von 13 hervorragenden Fachgelehrten, herausgegeben von Dr. med. Franz M. Groedel. 2. umgearb. u. erweiterte Aufl. Mit 100 photogr. und 324 autotyp. Abbild. auf 121 Tafeln u. mit 283 Textabbild. 2 Bde. Geb. ℳ 38.–
8. **Atlas u. Lehrbuch d. Hygiene mit besond. Berücksichtigung d. Städte-Hygiene.** In Verbind. mit 19 hervorrag. Fachmänn. herausg. von Prof. Dr. W. Prausnitz in Graz. 700 Seiten Text, mit 818 Abb., darunter 4 farb. Tafeln. Geb. ℳ 28.–
9. **Atlas und Lehrbuch der Histologie und mikroskop. Anatomie des Menschen.** Von Prof. Dr. J. Sobotta in Bonn. 2. Auflage. Mit mehr als 400 Abbild. auf 32 vielfarbig. lithogr. und 24 meist mehrfarb. Buchdrucktafeln. Geb. ℳ 24.–
10. **Atlas und Grundriß der Rachitis.** Von Dr. F. Wohlauer in Charlottenburg. Mit 2 farbigen und 108 schwarzen Abbildungen auf 34 autotypischen und 12 photographischen Tafeln und 10 Textabbildungen. Geb. ℳ 20.–
11. **Atlas u. Lehrbuch wicht. tierischer Parasiten u. ihrer Ueberträger.** Von Prof. Dr. R. O. Neumann und Dr. Martin Mayer. Mit 1300 vielfarb. Abbild. auf 45 lithograph. Tafeln und 237 schwarzen Textfiguren. Geb. ℳ 40.–
12. **Die Fadenpilzerkrankungen des Menschen.** Von Dr. R. O. Stein in Wien. Mit 78 Abbildungen auf 29 farb. und 2 schwarzen Tafeln. Geb. ℳ 10.–
13. **Operationsübungen an der menschlichen Leiche und am Hund.** Von Prof. Dr. G. Axhausen in Berlin. 20 Bogen Text mit 317 farb. Abbildungen auf 132 Taf. und 132 z. Teil farb. Textabbildungen. Geb. ℳ 50.–

Obige Preise erhöhen sich um den jeweiligen Teuerungszuschlag.

J. F. LEHMANNS VERLAG in MÜNCHEN.

Lehmanns medizinische Atlanten in 4°.

Band XI.

Atlas und Lehrbuch
wichtiger tierischer Parasiten und ihrer Ueberträger

mit besonderer Berücksichtigung der Tropenpathologie.

Von Dr. med. et phil. **R. O. Neumann,** o. ö. Professor der Hygiene und Direktor des Hygienischen Instituts der Universität Bonn

und Dr. med. **Martin Mayer,** Abteilungsvorsteher am Institut für Schiffs- und Tropenkrankheiten in Hamburg

580 Seiten Text mit 1300 farbigen Abbildungen auf 45 lithographischen Tafeln und 237 schwarzen Textfiguren

Preis gebunden M. 40.—.

Dieses Werk, dessen Idee gelegentlich gemeinsamer Tätigkeit am Institut für Schiffs- und Tropenkrankheiten in Hamburg reifte, soll vor allem den Praktikern die wichtigsten Formen in Wort und Bild vorführen. An der Hand der wohl einzigartigen Sammlung des genannten Instituts und zahlreicher im Laufe der Jahre von den Autoren auf Forschungs- und Studienreisen im Ausland gesammelten Materials hat **Prof. R. O. Neumann** seit 1905 auf 45 lithogr. Tafeln mit 1300 Einzelabbildungen die wichtigsten Parasiten und ihre Ueberträger selbst gezeichnet, die naturgetreu in Lithographie (zum Teil in mehr als 20 Farben) wiedergegeben werden.

Dem Atlasteil geht ein etwa 500 Seiten umfassender, von beiden Autoren bearbeiteter Text mit 237 Abbildungen voran, der die praktisch-diagnostischen Fragen in weitgehendster Weise berücksichtigt und über die Morphologie und Biologie der Parasiten wie Ueberträger ausführliche Auskunft gibt. Auch über die Klinik und Pathologie wird das Wichtigste mitgeteilt.

Den praktischen Zweck des Buches im Auge behaltend ist der **Technik,** darunter auch der **Zucht, Untersuchung und Konservierung der Ueberträger,** wie sie sich den Verff. seit Jahren — auch in den Tropen — bewährt hat, ein breiter Raum gewidmet worden.

Das Werk ist gedacht als ein kurz gefaßtes Lehrbuch für den Unterricht und zum Selbststudium, als Demonstrationsmittel bei Kursen und vor allem als Hilfsbuch im Laboratorium, für Aerzte, Tierärzte und Zoologen.

Band XII.

Die Fadenpilzerkrankungen des Menschen

Von Dr. **Robert Otto Stein,**
Assistent der Wiener Universitätsklinik für Geschlechts- und Hautkrankheiten

Mit 78 Abbildungen auf 3 schwarzen, 18 Drei- und 11 Vierfarbdrucktafeln

Preis gebunden M. 10.—

. . . . Der neue Atlas, der ausreichend über die Biologie und Klinik der Pilzaffektionen informiert und durch ausgezeichnete Abbildungen, die zum Teil Reproduktionen der berühmten Moulagen des Wiener Allgem. Krankenhauses sind, illustriert, wird in den Kreisen der Chirurgen und Kliniker grosses Interesse finden. *„Klinisch-therapeutische Wochenschrift" Berlin. 1914.*

Obige Preise erhöhen sich um den jeweiligen Teuerungszuschlag.

Atlas und Grundriss

der

Pathologischen Anatomie.

II. Band.

Dr. med.
H. O. v. d. Lieth
zum freundlichen Gedenken.
Marie F. Schmidt.

LEHMANN'S MEDICIN.

HANDATLANTEN.

BAND XII.

Atlas und Grundriss

der

PATHOLOGISCHEN

ANATOMIE

von

Obermedizinalrat Professor Dr. O. Bollinger.

II. Band.

Harnapparat, Geschlechtsorgane, Nervensystem, Knochen, Gelenke.

Mit 72 farbigen Abbildungen auf 62 Tafeln nach Originalen von Maler **A. Schmitson** und 29 Textabbildungen.

Dritte, unveränderte Auflage.

MÜNCHEN.
Verlag von J. F. Lehmann.
1920.

Das Recht der Übersetzung bleibt vorbehalten.



Lithographie und Druck der farbigen Tafeln: *Fr. Reichhold,*
Druck des Textes: *E. Mühlthaler's Buch- u. Kunstdruckerei A.G.,*
Autotypien: *Meisenbach Riffarth & Co.,*
Papier: *Otto Heck & Ficker,* * Einband: *Ludwig Beer,*
sämtlich in München.

RB
38
369
V.12
1920

Inhaltsverzeichnis.

I. Harnapparat. Seite

Krankheiten der Nieren 1
Circulationsstörungen 1
Nephritis 5
„ acute parenchymatöse 5
„ chronische interstitielle 7
Tuberkulose 11
Degenerative und regressive Processe 13
Abnorme Einlagerungen 15
Neubildungen 16
Abnorme Lagerung 19
Nephrolithiasis 20
Krankheiten des Nierenbeckens und der Ureteren 23
Pyelitis und Pyelo-Nephritis 24
Krankheiten der Harnblase 25
Ruptur und Perforation 25
Entzündung 26
Neubildungen 29
Fremdkörper und Steine 30
Krankheiten der Harnröhre 31

II. Geschlechtsorgane 32

Krankheiten der männlichen Genitalien 32
Entzündung des Hodens und Nebenhodens 33
Tuberkulose des Hodens 34
Syphilis des Hodens 35
Geschwülste des Hodens 36
Krankheiten des Samenstrangs 37
Krankheiten der Prostata 38
Krankheiten der weiblichen Geschlechtsorgane 41
Ovarien 41

113816

Seite

Oophoritis 42
Geschwülste der Ovarien 42
Tuben 48
Hydrosalpinx 49
Blutung der Tubenschleimhaut 49
Salpingitis 50
Tubar-Schwangerschaft 51
Krankheiten des Uterus 52
Lageveränderungen 52
Senkung und Prolaps 53
Stenose und Atresie 55
Blutung des Uterus 56
Ruptur des Uterus 57
Atrophie 58
Endometritis 59
Puerperale septische Endometritis 60
Chronische Endometritis 62
Tuberkulose des Uterus 64
Pelveo-Peritonitis 64
Neubildungen des Uterus 66
Krankheiten der Vagina und Vulva 73
Krankheiten der weiblichen Brustdrüse 77
Mastitis 78
Neubildungen der Mamma 80

III. Nervensystem 85

Krankheiten der Dura mater 85
Pachymeningitis 86
Thrombose der Hirnsinus 89
Krankheiten der weichen Hirnhäute 91
Lepto-Meningitis, Arachnitis 91
Akute eiterige Meningitis 91
Tuberkulöse Basilar-Meningitis 93
Hydrocephalus 97
Krankheiten des Gehirns und Rückenmarks 100
Circulationsstörungen 100
Apoplexie 101
Hirnerweichung 105
Hirnentzündung 107
Atrophie 109
Porencephalie 111
Tuberkulose 113
Tuberkulose des Rückenmarks und seiner Häute 114
Syphilis 115
Geschwülste des Gehirns, des Rückenmarks und ihrer Hüllen 115
Atrophie des Rückenmarks 117
Hydromyelie und Syringomyelie 119

Seite

Blutung und Verletzung des Rückenmarks 119
Compressions-Myelitis 120
Poliomyelitis anterior acuta 121
Tabes dorsalis 121

IV. Knochen 123

Hypertrophie 123
Atrophie 124
Frakturen 125
Rhachitis 129
Möller-Barlow'sche Kraankheit 132
Osteomalacie 134
Skoliose und Kyphose der Wirbelsäule 136
Akute Osteomyelitis 138
Tuberkulose 139
Syphilis 144
Actinomykose 150
Phosphornekrose 152
Neubildungen 153

V. Gelenke 158

Luxation 158
Hämarthros 163
Akute Gelenkentzündung 163
Arthritis purulenta 164
Arthritis urica 166
Tuberkulöse Arthritis 167
Arthritis deformans 171
Ankylosen und Kontrakturen 172
Gelenkkörper, Gelenkmäuse 172

Verzeichnis der Tafeln.

Tafel 1. Chronische Stauungs-Schrumpfniere Cyanotische Induration mit sekundärer, ungleichmässiger Granular-Atrophie.

„ 2. Embolische, anämische, nekrotische Infarkte der Niere.

„ 3. Multiple embolische, eiterige Nieren-Infarkte bei Septico-Pyämie.

„ 4. Chronische interstitielle Nephritis; entzündliche, leicht granulierte und glatte Schrumpfniere.

„ 5. Multiple eiterige embolische Nephritis bei Septico-Pyämie.

„ 6. Embolische Abscesse der Niere und parenchymatöse septische Nephritis.

„ 7. Akute toxische parenchymatöse Nephritis bei Sublimat-Vergiftung.

„ 8. Subakute parenchymatöse und interstitielle Nephritis — grosse weisse Niere.

„ 9a. Akute parenchymatöse Nephritis (Stadium der fettigen Degeneration). Schwangerschafts-Nephritis.

„ 9b. Harnsäure-Infarkt der Niere bei Neugeborenen.

„ 9c. Amyloid-Niere.

„ 10a. Cysten-Niere.

„ 10b. Korallenförmiger Stein aus dem Nierenbecken.

„ 10c. Metastatische Sarkomatose der Niere.

„ 11. Sarkom der Niere.

„ 12. Chronische tuberkulöse Pyelo-Nephritis.

„ 13. Eiterig nekrosierende Cystitis, Divertikelbildung der Harnblase; narbige Striktur der Harnröhre, falsche Wege, eiterig-jauchige Peri- und Para-Urethritis.

„ 13a. Ulceröse Tuberkulose der Harnblase.

„ 14 Multipler Theer- und Paraffin-Krebs des Hodensacks.

„ 15. Tuberkulose des Hodens.

„ 15a. Spermatocele.

„ 16. Puerperale septische Endometritis.

„ 17. Fig. 1 Carcinom der Cervicalschleimhaut des Uterus.

„ 17 Fig. 2 Carcinom des Uteruskörpers.

„ 18 Tuberkulose des Uterus, der Scheide, der Tuben und des linken Ovariums.

Tafel 19. Polypöses Fibrom der Schleimhaut des Uterus (Schleimhaut-Polyp).

„ 20. Multiple Myome des Uterus und Hydrosalpinx linkerseits.

„ 21. Carcinom der Cervix uteri, übergreifend auf die Vagina und hintere Blasenwand.

„ 22. Hämatocele retrouterina in Verbindung mit einem extrauterinen Fruchtsack.

„ 23. Adhäsive Pelveo-Peritonitis, Perioophoritis, Perisalpingitis und Pyosalpinx dextra.

„ 24. Marantische Thrombose der Sinus der dura mater bei Diphtherie.

„ 25. Akuter Hydrocephalus internus und Stauungs-Apoplexien bei Thrombose des Sinus longitudinalis.

„ 26. Hydrocephalus internus congenitus.

„ 27. Hydrocephalus chronicus congenitus.

„ 27a. Akute tuberkulöse Basilar-Meningitis.

„ 28. Akute eiterige Meningitis cerebrospinalis (Lendenteil des Rückenmarks).

„ 29. Chronische tuberkulöse käsige Pachymeningitis spinalis externa bei tuberkulöser Caries der Wirbelsäule.

„ 29a. Tuberkulöse Pachymeningitis spinalis externa et interna.

„ 30. Traumatisches extradurales Hämatom auf der Innenfläche des knöchernen Schädels.

„ 31. Pachymeningitis interna hämorrhagica. Pachymeningitis vasculosa chronica.

„ 32. Apoplexie des rechten Grosshirns (Nucleus caudatus und lentiformis, Capsula interna).

„ 32a. Apoplexie des linken Grosshirns.

„ 33. Rote Erweichung des rechten Grosshirns. Hämorrhagische Encephalo-Malacie.

„ 34. Porencephalie.

„ 35. Porencephalie im linken Schläfelappen — mit abgesacktem meningealem Hämatom.

„ 35a. Gelbe Erweichung und Atrophie des Grosshirns.

„ 36. Primäre, multiple, chronische Tuberkel des rechten Kleinhirns.

„ 36a. Gliom des Grosshirns beim Kind.

„ 37a. Kompressions-Myelitis im oberen Halsmark bei Spontanfraktur des processus odontoideus des Epistropheus.

„ 37b. Multiple Kapillar-Apoplexien in den Hintersträngen des Rückenmarks bei Poliomyelitis chronica

„ 38. Geheilte Femurfraktur von verschiedenen Seiten

„ 39. Callusbildung bei Knochenbrüchen.

„ 39a. Fig. 1. Actinomykose des Unterkiefers.
Fig. 2. Fraktur der Halswirbelsäule.

„ 40a. Rhachitis des unteren Femur.

„ 40b. Rhachitis der Knochenknorpelgrenze einer Rippe.

„ 41. Osteomalacisches Becken.

Tafel 42. Lymphoide Hyperplasie des Knochenmarks bei lienaler, lymphatischer und myelogener Pseudoleukämie.

„ 43. Chronische Ostitis des Femur; deformierende Hyperostose des Knochens und Sequesterbildung am unteren Ende.

„ 44. Chronische ossificierende Osteomyelitis der Tibia mit partieller Nekrose des Knochens.

„ 45. Arthritis deformans.

„ 46. Tuberkulöse Caries und Nekrose eines Lendenwirbels.

„ 47. Tuberkulöser Knochen-Abscess im unteren Abschnitt des Humerus.

„ 48. Myelogenes, hämorrhagisches Sarkom des Humerus mit centraler Erweichung.

„ 49. Carcinom der Gesichtshaut, übergreifend auf den Knochen.

„ 50. Veraltete Luxatio humeri subcoracoidea; Bildung einer neuen Pfanne an der Scapula. Usur des Caput humeri.

„ 51 Gonarthritis urica.

„ 52 Tuberkulöse fungöse Gonarthritis.

„ 53 Tuberkulöse Gonarthritis

„ 54 Tuberkulöse Caries und Nekrose der Epiphysen des Femur und der Tibia, ausgehend von tuberkulöser Gonarthritis.

„ 55 Atrophische Leber-Cirrhose.

Text-Abbildungen.

Fig. 1. Nierensteine, Nephrolithiasis und Hydronephrose.
„ 2. Hypertrophie und Dilatation der Harnblase in Folge von Hypertrophie der Prostata.
„ 3. Hypertrophie der Prostata, trabekuläre Hypertrophie der Harnblase.
„ 4. Myxo-Fibrom des Eierstockes.
„ 5. Multiple Cysten des Eierstockes.
„ 6. Cystoide Degeneration und Schwellung der Eierstockes.
„ 7. Cystoma proliferum papillare des Eierstockes.
„ 8. Multiloculäres glanduläres Myxo-Cystom des Eierstockes.
„ 9. Prolaps des Uterus.
„ 10. Intramurale Myome des Uterus.
„ 11. Multiple Myome des Uterus, gestielte Schleimpolypen der Cervix.
„ 12. Carcinom des Uterus. (Cervix).
„ 13. Carcinom des Uteruskörpers; Hydronephrose.
„ 14. Carcinom der Mamma.
„ 15. Carcinom der Mamma.
„ 16. Spindelzellen-Sarkom der Dura mater.
„ 17. Geheilte Compressions-Fractur der Wirbelsäule.
„ 18. Verkrümmung und Deformität der unteren Extremitäten durch Rhachitis.
„ 19. Osteomalacie des Beckens.
„ 20. Aktinomykose des Unterkiefers.
„ 21. Multiple Caries und Osteophytbildung der Brustwirbelsäule bei Aktinomykose.
„ 22. Fibrom des Unterkiefers.
„ 23. Centrales (enostales) Fibrom des Unterkiefers.
„ 24. Multiple Chondrome der Finger.
„ 25. Multiple Enchondrome der Scapula und des Humerus.
„ 26. Cysto-Chondrom des Humerus.
„ 27. Sarkom der Fusswurzelknochen (Fibro-Mykro-Saxom).
„ 28. Doppelseitige congenitale Hüftgelenkluxation.
„ 29. Polyarthritis urica der Fingergelenke, Gichtfinger.

Alphabetisches Register der Tafeln und Figuren.

Actinomykose des Unterkiefers	Taf. 39a. Fig. 1.
„ „ „	Fig. 20. S. 149.
„ der Wirbelsäule und Rippen	„ 21. S. 151.
Amyloid-Niere	Taf. 9c.
Apoplexie des Grosshirns	„ 32.
„ „ „	„ 32a.
Arthritis deformans	„ 45.
„ tuberculosa	„ 52.
„ „	„ 53.
„ „	„ 54.
„ urica	„ 51.
„ „	Fig. 29. S. 165.
Callusbildung bei Knochenbrüchen	Taf. 39.
Chondrome der Finger	Fig. 24. S. 156.
„ „ Scapula und des Humerus	„ 25. S. 157.
Cysto-Chondrom des Humerus	„ 26. S. 159.
Cysten-Niere	Taf. 10a.
Cystitis, eiterig-nekrosierende	„ 13.
Dura mater, Sarkom	Fig. 16. S. 89.
Endometritis, puerperale septische	Taf. 16.
Erweichung, gelbe des Grosshirns	„ 35a.
„ rote „ „	„ 33.
Fibrom des Unterkiefers	Fig. 22. S. 154.
„ „ „ centrales	„ 23. S. 155.
Fractur des Femur	Taf. 38.
„ der Wirbelsäule	„ 39a. Fig. 2.
„ „ „	Fig. 17. S. 129.
Gehirn, Apoplexie	Taf. 32.
„ „	„ 32a.
„ Atrophie	„ 35a.
„ gelbe Erweichung	„ 35a.

Gehirn, rote Erweichung . . . . . Taf. 33.
„ Gliom . . . . . „ 36a.
„ Tuberkulose . . . . . „ 36.
Genitaltuberkulose beim Weibe . . . . . „ 18.

Hämatocele retro-uterina . . . . . Taf. 22.
Hämatom der dura mater . . . . . „ 30.
Harnblase, Hypertrophie und Dilatation . . Fig. 2 S. 38.
„ Tuberkulose . . . . . Taf. 13a.
Hoden, Tuberkulose . . . . . „ 15.
Hodensack, Krebs . . . . . „ 14.
Hydrocephalus internus acutus . . . . . „ 25.
„ „ chronicus . . . . „ 26.
„ chronicus congenitus . . . „ 27.
Hydronephrose . . . . . Fig. 1. S. 21.
„ . . . . . „ 13. S. 71.
Hydrosalpinx . . . . . Taf. 20.
Hyperostose . . . . . „ 43.

Knochen, Carcinom . . . . . Taf. 49.
„ Sarkom . . . . . „ 48.
„ „ . . . . . Fig. 27. S. 161.
Knochenmark, Hyperplasie . . . . . Taf. 42.

Leber-Cirrhose, atrophische . . . . . Taf. 55.
Luxation, congenitale, des Hüftgelenks . . Fig. 28. S. 162.
„ des Schultergelenks . . . . . Taf. 50.

Mamma, Carcinom . . . . . Fig. 14. S. 83.
„ „ . . . . . „ 15. S. 84.
Meningitis, acute tuberkulöse . . . . . Taf. 27a.
„ cerebro-spinalis . . . . . „ 28.
Myelitis durch Compression . . . . . „ 37a.
Myome des Uterus . . . . . „ 20.
„ „ „ intramurale . . . . . Fig. 10. S. 66.
„ „ „ multiple . . . . . „ 11. S. 67.

Nephritis, chronisch-interstitielle . . . . . Taf. 4.
„ embolisch-eiterige . . . . . „ 5.
„ parenchymatöse septische . . . „ 6.
„ „ toxische . . . „ 7.
„ „ und interstitielle „ 8
„ Stadium der fettigen Entartung . „ 9a.
Nephro-Lithiasis . . . . . Fig. 1. S. 21.
„ „ . . . . . Taf. 10. b.
Niere, Amyloid-Degeneration . . . . . „ 9. c.
„ Embolie . . . . . „ 2.
„ „ bei Septico-Pyämie . . . . „ 3.

Niere, Harnsäure-Infarkt	Taf. 9. b.
„ Sarkomatose	„ 11.
„ metastatische Sarkomatose	„ 10. c.
Osteomalacie des Beckens	Fig. 19. S. 135.
„ „ „	Taf. 41.
Osteomyelitis, chronische ossificierende	„ 44
Ostitis, chronische des Femur	„ 43.
Ovarium, Cysten	Fig. 5. S. 44.
„ „	„ 6. S. 45.
„ glanduläres Cystom	„ 8. S 47.
„ papilläres „	„ 7. S. 46.
„ Myxo-Fibrom	„ 4. S. 43.
Pachymeningitis interna hämorrhagica	Taf. 31.
„ , tuberkulöse und käsige	„ 29.
„ , „ „ „	„ 29 a.
Pelveo-Peritonitis, adhäsive	„ 23.
„ „ „	Fig. 6. S. 45.
Peri-Oophoritis	„ 6. S. 45.
Peri-Salpingitis	„ 6. S. 45.
Poliomyelitis chronica	Taf. 37. b.
Polyarthritis urica	Fig. 29. S. 165.
Porencephalie	Taf. 34.
„	„ 35.
Prostata-Hypertrophie	Fig 2 S. 38.
„ „	„ 3. S. 40.
Pyelo-Nephritis, chronische tuberkulöse	Taf. 12.
Pyo-Salpinx	„ 23.
Rhachitis des Femur	Taf. 40. a.
„ der Knochen-Knorpelgrenze einer Rippe	„ 40. b.
„ der unteren Extremitäten	Fig. 18. S. 133.
Sarkom der Fusswurzelknochen	„ 27. S. 161.
Schleimhaut-Polyp des Uterus	Taf 19.
Sinus-Thrombose marantische	„ 24.
„ „ „	„ 25.
Spermatocele	„ 15. a.
Stauungs-Schrumpf-Niere	„ 1.
Theer- und Paraffinkrebs des Hodensacks	„ 14.
Thrombose der Sinus der dura mater	„ 24.
Tuberkulose der Harnblase	„ 13. a.
„ des Hodens	„ 15.
„ Humerus	„ 47.

Tuberkulose der Lendenwirbelsäule . . .	Taf. 46.
„ des Nierenbeckens	„ 12.
„ des Uterus	„ 18.
Uterus-Carcinom	Fig. 12. S. 69.
„ „	„ 13. S. 71.
„ „	Taf. 17. 1.
„ „	„ 17. 2.
„ „	„ 21.
„ Myome	„ 20.
„ „ intramurale	Fig. 10. S. 66.
„ „ multiple	„ S. 67.
„ Prolaps	„ S. 54.
„ Schleimhaut-Polyp	Taf. 19.
„ „ „	Fig. 11. S. 67.

Die Zahl der farbigen Abbildungen wurde gegenüber der ersten Auflage von 63 auf 72, die der Textabbildungen und schwarzen Tafeln von 21 auf 32 vermehrt; wie im ersten Bande wurden mehrere weniger gelungene Tafeln durch neue ersetzt. Auch im Texte wurden wie im ersten Bande Änderungen und Ergänzungen vorgenommen, sodass sich auch der Umfang des zweiten Bandes entsprechend vergrössert hat.

Harnapparat.

Krankheiten der Nieren.

Cirkulationsstörungen.

Venöse Hyperämie der Nieren — *Passive oder Stauungs-Hyperämie.* (Taf. I.)

Dieselbe entwickelt sich im Anschluss an zahlreiche Cirkulationsstörungen (Abnahme der Herzkraft, idiopathische Hypertrophie, Klappenfehler, Lungenaffektionen: Emphysem).

Bei *akuter Hyperämie* erscheinen die Nieren vergrössert, dunkelblaurot verfärbt, blut- und saftreich.

Bei *länger dauernder venöser Hyperämie* sind die Nieren vergrössert, von dunkelblauroter Farbe namentlich im Bereich der Marksubstanz, die Konsistenz vermehrt (cyanotische Induration); bei jahrelanger Dauer wird die cyanotisch-indurierte Niere (Taf I) allmählich atrophisch. Zur Vermehrung des Stützgewebes und Ektasie der Venen und Kapillaren gesellen sich leichte entzündliche Veränderungen, partielle Glomerulitis mit Ausgang in Verödung. In dem cyanotisch-indurierten Gewebe treten herdweise entzündliche Rinden-Atrophien auf bei gleichzeitiger diffuser Atrophie der ebenfalls indurierten Marksubstanz. Die dunkel gefärbte und derbe, flach höckerige Niere verkleinert sich immer mehr und mehr: *Stauungs-Schrumpfniere.* (Taf. I.) Dieselbe erscheint manchmal

Tab. 1. Chronische Stauungs-Schrumpfniere. Cyanotische Induration mit sekundärer, ungleichmässiger Granular-Atrophie.

Die ursprünglich vergrösserte Niere infolge sekundärer Schrumpfung verkleinert und in ihrem Umfang annähernd der normalen Niere gleich Gewicht beider Nieren – 300 g) Die fibröse Kapsel ziemlich leicht abziehbar. Die Oberfläche durch flache, stellenweise tiefere fleckige Einziehungen und feinkörnige Granulationen uneben. Konsistenz stark vermehrt. Farbe dunkel livid. — Auf der Schnittfläche erscheint die Rinde cyanotisch verfärbt, etwas verschmälert, von der Pyramidensubstanz scharf abgegrenzt; letztere noch dunkler gefärbt. Hilusfett stark entwickelt.

Der 62jährige Patient (Bildhauer) stand wegen eines kleinen Fussgeschwürs in chirurgischer Behandlung, war angeblich bis 3 Tage vor dem Tode gesund und ausser Bett. Plötzliche Erkrankung unter Schweratmigkeit und Druckgefühl in der Magengegend. Die Untersuchung ergab Vergrösserung des Herzens, Herztöne rein, aber schwach, Puls unregelmässig, klein, leicht zu unterdrücken.

Harn sparsam, enthielt wenig Eiweiss. Kein Hydrops und kein Fieber. Appetitlosigkeit. Gesicht sehr blass, Fingernägel cyanotisch. Rascher Tod unter dem Bilde der Herzschwäche. — Als Todesursache fand sich: Idiopathische Hypertrophie und Dilatation des Herzens (alkoholischen Ursprungs), Gewicht 470 g. Als Nebenbefunde: Stauungs-Milztumor. Muskatnussleber, chronischer Stauungs-Katarrh des Magens. Gallensteine; beiderseits obsolete Spitzentuberkulose der Lungen. (Nr. 3. 1895.)

---

abgeblasst, wenn länger dauernde terminale allgemeine Anämie und Kachexie sich infolge des Grundleidens (Herzaffektionen verschiedener Art) einstellen.

Es gibt demnach eine Granular-Atrophie, die aus cyanotischer Induration sich entwickelt und vielfach mit der genuinen Schrumpfniere verwechselt wird: die Granula sind anfangs dunkler, später blass, aber noch immer etwas livid verfärbt. Die wichtigsten Veränderungen in derartigen Stauungs-Schrumpfnieren sind: Erweiterung der Kapillaren und Venen, Verdickung der Kapillarwand, Druckatrophie zahlreicher Harnkanälchen Verödung von Glomerulis mit Kapselverdickung, Verdickung der Gefässwand und zwar der Arterien-Intima, der Adventitia der Arterien und Venen.

Als funktionelle Störungen der Stauungs-Niere sind Verminderung der Harnmenge, Erhöhung des

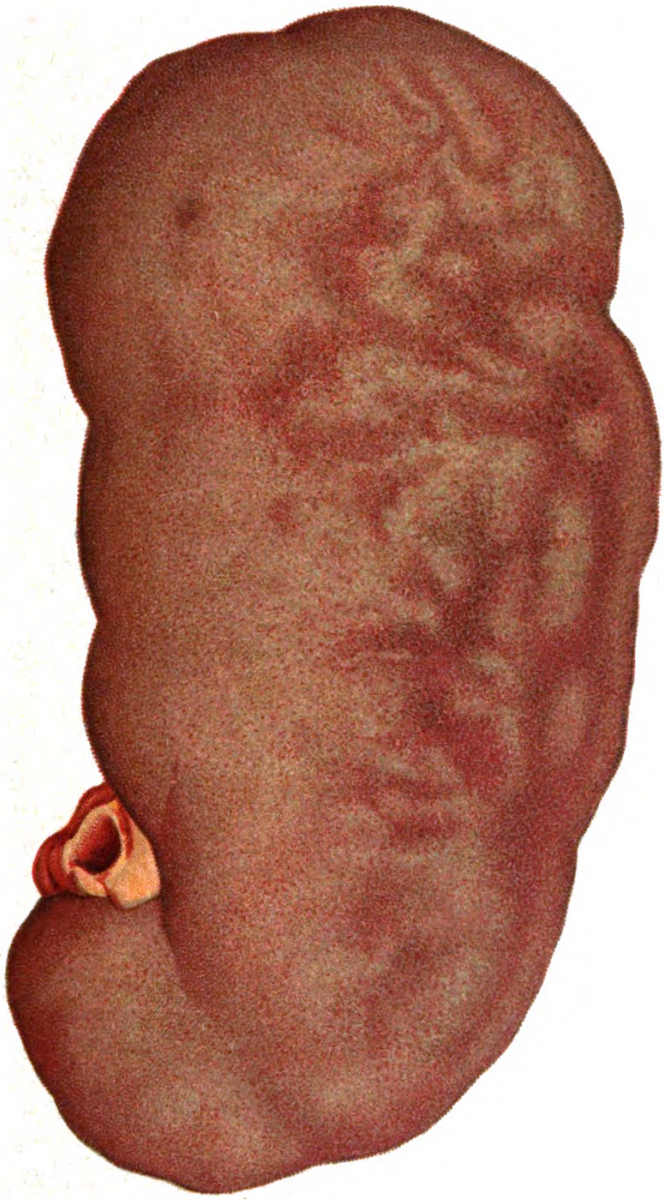

spezifischen Gewichts, reichliche Sedimentbildung, geringgradige Albuminurie anzuführen, manchmal auch spärliche hyaline Cylinder. — Bei Stauungs-Nephritis finden wir auch Epithelcylinder und rote Blutkörperchen in grösserer Zahl im Harne.

Anämie der Nieren findet sich bei allgemeiner Blutarmut; die Nieren sind von blassgrauer, entweder gleichmässig über das Organ verbreiteter Farbe, oder die blassgraue Farbe beschränkt sich auf die Rindensubstanz. — Bei gewissen langsamer verlaufenden parenchymatösen Entzündungen („grosse weisse Niere") ist neben anämischer Blässe meist Fettdegeneration vorhanden. Bei fettiger und amyloider Degeneration ist die gleichzeitig anämische Niere vergrössert, mehr gefleckt.

Nierenblutungen. Dieselben sind vielfach nur mikroskopisch deutlich nachweisbar und finden sich häufig bei intensiven Nieren-Entzündungen (hämorrhagische Nephritis) und bei allgemeiner hämorrhagischer Diathese. Hat das ergossene Blut seinen Sitz in den Malpighi'schen Kapseln, so werden dieselben punktförmig sichtbar und sind gleichmässig in die Rinde eingestreut, während die Blutungen in die Harnkanälchen streifige und fleckige Form zeigen. — Traumatische Blutungen bei Nierenverletzungen — besonders bei Sturz aus der Höhe, Schussverletzungen; häufig verbindet sich damit Bluterguss in die Nierenkapsel (perirenale Blutung) und in das Nierenbecken (Hämaturie).

Durch *Embolie der Nierenarterienäste* kommt es zur Bildung von Infarkten, die durch ihre keilförmige Gestalt (Basis an der Oberfläche der Niere, Spitze des Keils entspricht dem verstopfenden Embolus) charakterisiert sind. Die embolischen Infarkte (Taf. 2) sind von verschiedenem Umfang, meist erbsen- bis bohnengross, von blasser Farbe (anämischer Infarkt) mit roter, hämorrhagischer Randzone (Taf. 2). Das der arteriellen Blutzufuhr beraubte Gewebe verfällt sehr

Tab. 2. Embolische, anämische, nekrotische Infarkte der Niere.

Die Nierensubstanz zum grössten Teile umgewandelt in trübgelbliche Massen, die teilweise (nach unten) Rinde und Mark vollständig durchsetzen oder bei geringerem Umfang keilförmige Gestalt besitzen. Die Ränder schwach gerötet. In dem Hilusfett eingebettet sieht man die pathogenen verstopfenden Emboli der Arterienäste im Quer- und Schiefschnitt. In der übrigen Nierensubstanz (auf der Abbildung nicht sichtbar) mehrere narbige Einziehungen als Reste abgelaufener, zur Heilung und Resorption gekommener embolischer Prozesse. — Als Ausgang der in die Niere verschleppten embolischen Pfröpfe fanden sich bei der Obduktion marantische Thromben im linken Herzohr, sowie wandständige Thromben der Aorta thoracica, namentlich in der Umgebung des Arcus. Die Intima der Aorta im Zustand der kalkigen und ulcerösen Endarteriitis.

Als weitere Befunde bei dem 59 jährigen Patienten wurden konstatiert: Bedeutende Hypertrophie und Dilatation des Herzens (Gewicht 490 g, normal 300 g), (Tod durch Herzermüdung), anämischer Infarkt der Milz, doppelseitige terminale sero-fibrinöse Pleuritis und Hydrothorax (Hydrothorax inflammatorius), mässiger allgemeiner Hydrops (Nr. 137. 1895.)

Tab. 3. Multiple embolische, eiterige Nieren-Infarkte bei Septico-Pyämie.

Nach Wegnahme der Kapsel sieht man in die Nierenrinde eingelagert drei stecknadelkopf- bis hanfkorngrosse Herde von graugelblicher Farbe mit rotem Hofe, ausserdem einen grösseren gelblichweissen Herd mit breiter, hämorrhagisch gefärbter Randzone. Beim Einschneiden entleert sich aus diesen Herden dickflüssiger Eiter

---

rasch in anämische Nekrose, Verfettung; nach allmählicher Resorption der abgestorbenen Teile bildet sich eine narbige fibröse Einziehung von verschiedenem Umfange. Kleine embolische Infarkte sind manchmal total hämorrhagisch. Am häufigsten findet sich die durch recurrierende Embolie entstandene Narbenniere bei Klappenfehlern des linken Herzens, bei ulceröser Sklerose der Aorta, Thrombenbildung im Bereich des linken Herzens und der Aorta. Ist der Embolus bei septico pyämischen Prozessen infektiös, so entwickelt sich an Stelle des Infarktes ein Abscess (Taf. 3, 5 und 6); die Oberfläche der Niere ist förmlich gesprenkelt, indem nach Entfernung der Kapsel mehr oder weniger keilförmige Eiterherde mit rötlichem Hofe in geringerer oder grösserer Zahl zum Vorschein kommen.

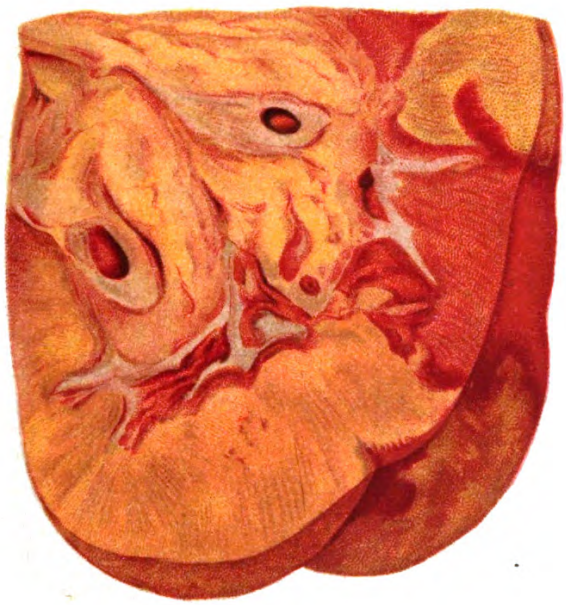

Nephritis, Nierenentzündung.

Man unterscheidet idiopathische und sekundäre Entzündungen des Nierengewebes; während erstere häufiger chronisch verlaufen, ist die sekundäre Nephritis meist akuter Natur. Weiterhin unterscheidet man parenchymatöse und interstitielle Nephritis mit mannigfachen Übergängen und Mischformen. Je rascher eine Entzündung einsetzt und verläuft, um so eher beschränkt sie sich auf das secernierende Parenchym; je länger sie dauert, um so sicherer ergreift sie das Stützgewebe. Fast gesetzmässig ist die Nephritis eine doppelseitige, offenbar in Folge ihres meist hämatogenen, infektiösen oder toxischen Ursprungs. Übrigens werden im Blute circulierende Keime in der Niere nicht ausgeschieden; nur in Folge mechanischer oder chemischer Läsion der Gefässwandungen oder Nieren-Epithelien können derartige Keime in den Harn übertreten.

Akute, parenchymatöse Nephritis. (Taf. 6, 7 u. 9a.)

Dieselbe entsteht durch zahlreiche infektiöse und toxische Einflüsse — namentlich bei Scharlach (25 %), fieberhaften Prozessen verschiedener Art (Sepsis, Typhus, Diphtherie [20%]), ferner durch toxische Ursachen (Canthariden, Naphthol, Sublimat, Carbolsäure, Jodoform), in der Schwangerschaft, manchmal aus unbekannten Ursachen (Erkältung?). (Taf. 7.)

Im I. *Stadium der trüben Schwellung* erscheint die Niere vergrössert; Kapsel leicht abziehbar, die Farbe trübgraurot oder blassgrau; auf der Schnittfläche ist die verbreiterte Rinde meist blasser als die Marksubstanz, stark durchfeuchtet, die normal streifige Zeichnung verwaschen. Beim Darüberstreifen erhält man einen reichlichen trübgrauen Saft. Bei Druck auf die Papillen entleert sich ein grau-weisslicher Saft, der abgeschuppte Epithelien (desquamative oder katarrhalische Nephritis) in reichlicher Menge enthält.

Bei intensiven Formen finden sich Diapedesis-

Blutungen im Kapselraum der Glomeruli sowie in den Harnkanälchen (hämorrhagische Nephritis). Die Epithelien sind gequollen, staubig getrübt, hydropisch geschwellt, vielfach in beginnender Nekrose. Im Harn finden sich hyaline und Epithelcylinder; die hyalinen Cylinder entstehen ans geronnenem Eiweiss — zunächst in den Schleifen und Schaltstücken.

Im günstigen Falle — namentlich wenn der primäre Prozess zum Ablauf und zur Heilung sich wendet, bilden sich all diese Veränderungen in kurzer Zeit zurück; das abgeschuppte Epithel regeneriert sich rasch.

Im ungünstigen Falle schliesst sich rasch oder langsamer an das Stadium der trüben Schwellung dasjenige der fettigen Entartung.

Im Stadium der Verfettung erscheint die vergrösserte Niere blassgrau verfärbt, das Gewebe brüchig, blutleer, vielfach gesprenkelt, indem trübgelbliche und weisslich verwaschene Flecken von geringem Umfange sichtbar sind, welche den stärker ergriffenen und verfetteten Teilen des Epithels entsprechen. (Taf. 9 a.)

In manchen Fällen zieht sich der Prozess weiter hinaus, es entsteht die *subakute, oder seltener die chronische parenchymatöse Nephritis,* eine Form, die vielfach auch als „grosse weisse Niere", oder „grosse gesprenkelte Niere" bezeichnet wird. (Taf. 8.)

Die Nieren sind dabei um die Hälfte, manchmal noch stärker vergrössert, von verwaschen weissgrauer Farbe, deutlich gesprenkelt, die Konsistenz meist etwas zähe, die normale streifige Zeichnung der Rinde nicht sichtbar. Mikroskopisch findet man in der Regel neben Quellung, Trübung und Proliferation der Epithelien der Harnkanälchen fettige Entartung derselben in ungleichmässiger Verbreitung über das Gewebe, häufig proliferierende Glomerulitis, die Glomeruli bedeutend vergrössert, sehr kernreich durch Endothelwucherung. Das interstitielle Gewebe häufig stark zellig infiltriert, infolgedessen das Strukturbild der Niere verwaschen, von nahezu sarkomartigem Aussehen.

Zur parenchymatösen Entzündung hat sich eine diffuse interstitielle hinzugesellt.

Oligurie und Anurie bei Nephritis hängen teilweise von der enormen Spannung der von einer festen Kapsel umschlossenen Drüse sowie auch von Verlegung zahlreicher Harnkanälchen durch Cylinder ab.

Chronische interstitielle Nephritis.

Indurative Nephritis; granulierte Schrumpfniere, genuine Schrumpfniere, Bright'sche Krankheit, atrophische Nierencirrhose. (Taf. 4.)

Dieselbe ist charakterisiert durch latenten Beginn und chronischen Verlauf. Die anatomischen Veränderungen sind im wesentlichen folgende: Die Nieren sind erheblich verkleinert, in ausgesprochenen und hochgradigen Fällen fast auf $^1/_3$ des normalen Umfangs. Die Kapsel ist verdickt und schwer abziehbar; auf der Innenfläche derselben bleiben minimale Reste der Rinde hängen. Die Oberfläche ist feinkörnig granuliert, von wachsartiger oder weisslich-grauer Farbe, wobei die prominierenden Granula meist etwas helleren Farbenton zeigen als die narbig eingesunkenen Stellen. Das Gewebe schneidet sich derb, ist von kautschukartiger, fast brettartiger Konsistenz. Auf der Schnittfläche ist das Gewebe von blass-grauer Farbe, saft- und blutarm; die Rindensubstanz erheblich verschmälert, auf $^1/_2$ bis $^1/_3$ der normalen Breite reduziert und von der Pyramidensubstanz wenig scharf abgegrenzt. Mikroskopisch findet sich eine herdförmige reichliche Vermehrung des Stromas, welches vielfach rundzellige Infiltration zeigt. — Die Malpighischen Körperchen zeigen meist verdickte Kapseln und befinden sich in allen Stadien der Schrumpfung und hyalinen Verödung; infolge der Verdichtung des Rindenparenchyms sind die Malpighi'schen Knäuel näher aneinander gerückt, so dass in einem Gesichtsfelde an Stelle von zweien oder dreien oft 6 – 8 sichtbar sind. Die Arterienwandungen sind meist verdickt, nament-

Tab. 4. **Chronische, interstitielle Nephritis; entzündliche, leicht granulierte und glatte Schrumpfniere.**

Die Niere deutlich verkleinert, Kapsel schwer abziehbar, kleine Teilchen der Rinde bleiben auf der Innenfläche der Capsula fibrosa haften. Farbe blass, stellenweise leicht gefleckt; die Oberfläche teils feinkörnig granuliert, teilweise mit glatten Einziehungen versehen. Das Gewebe schneidet sich derb, ist von kautschukartiger Konsistenz, Rinde und Marksubstanz sind deutlich geschieden. Erstere ist verschmälert, jedoch ungleichmässig, erheblich blasser als die etwas dunkleren und verkürzten Pyramiden. Gewicht 120 g, während die andere linke Niere im Ganzen ähnliche, nur hochgradigere Veränderungen erkennen lässt und nur 65 g wiegt.

Bei dem 27jährigen Patienten (Fuhrknecht) fand sich ausserdem bedeutende Hypertrophie und Dilatation des Herzens (620 g Gewicht) besonders des linken Ventrikels, eine terminale akute serös-fibrinöse Pericarditis, hämorrhagischer Infarkt des rechten Unterlappens, Anasarka der unteren Extremitäten und des Scrotum, allgemeine Anämie.

Dauer der Krankheit etwa 3/4 Jahr; Anschwellung der Füsse, Mattigkeit, Beklemmung auf der Brust; Bier Potatorium zugestanden. Harn auffallend hell, spezifisches Gewicht = 1008, 4,5 ‰ Eiweiss; mikroskopisch zahlreiche Leucocyten, Nierenepithelien, granulierte Cylinder, Tripelphosphat. Retinitis albuminurica, zuletzt Steigerung der Albuminurie auf 7 ‰. (Nr. 136. 1894)

Tab. 5. **Multiple eiterige embolische Nephritis bei Septico-Pyämie.**

Nach Entfernung der Kapsel sieht man die Oberfläche förmlich gesprenkelt durch zahlreiche in die äusseren Schichten der Rinde eingestreute Abscesse und in Einschmelzung befindliche Eiterherde, die vielfach von einem roten Hofe umgeben sind. Beim Einschneiden erweisen sich dieselben als keilförmige Herde embolischen Ursprungs. Die übrige Nierensubstanz im Zustande der trüben Schwellung.

---

lich Adventitia und Intima. Häufig finden sich kleine Serumcysten in das atrophische Gewebe eingestreut. — Die früheren Stadien des Prozesses, die öfters bei Patienten, die an intercurrenten Krankheiten (Tuberkulose, Pleuritis, Apoplexie) sterben, zur Beobachtung kommen, zeigen im allgemeinen das Bild der interstitiellen, mehr herdförmigen Nephritis, wobei die Oberfläche leicht granuliert, das ganze Organ nur unbedeutend verkleinert ist.

In Betreff der *Ätiologie der genuinen Schrumpfniere* ist manches unklar. Die Krankheit kommt bei

Männern fast doppelt so häufig vor als bei Frauen und zwar vorwiegend in der Altersperiode zwischen dem 40. und 60. Lebensjahre (c. 50%), seltener bei jüngeren Individuen (zwischen 30—40 Jahren ca. 15 bis 20% aller Fälle). Unter den ätiologischen Momenten sind neben einer individuellen Disposition namentlich toxische Einflüsse zweifellos wirksam: in erster Linie die *chronische Blei-Intoxication* (Anstreicher, Hafner, Schriftsetzer), ferner Alkoholmissbrauch, namentlich in Verbindung mit dem habituellen Genuss stark gewürzter und reizender, sehr eiweisshaltiger Speisen (Luxus-Consumption), ferner wirkt begünstigend die harnsaure Diathese („Gicht-Schrumpfniere"), wobei die Harnsäure toxisch auf das Nierengewebe wirkt.

Bei Nephritis arthritica — mit und ohne Gelenkaffektion — finden sich in den Harnkanälchen der weisslich-gesprenkelten Marksubstanz öfters Ablagerungen von harnsaurem Natron in Form von rhombischen Säulen und Krystallen oder kleine Krystallherde, umgeben von einem zellreichen entzündlichen Hofe. — Gewisse vasculäre Einflüsse (präsenile Arteriosklerose, diffuse, auf beide Ventrikel sich erstreckende Herzhypertrophie mit chronischer Drucksteigerung im arteriellen System) wirken ebenfalls begünstigend. — Sekundär entwickelt sich fast regelmässig bedeutende Hypertrophie und mässige Dilatation des linken Ventrikels; vielfach wird der progressive und unheilbare Prozess unterbrochen durch intercurrente tödlich verlaufende Krankheiten: Apoplexie, Tuberkulose, Pleuritis, Pneumonie und ähnliches. — Progressive Abmagerung, Polyurie, mässige Albuminurie, Sehstörungen und urämische Symptome begleiten den perniciösen Prozess in der Niere.

Die *sekundäre Schrumpfniere* ist weit seltener; sie entsteht aus anfänglich akut, subakut und subchronisch verlaufenden, vorwiegend parenchymatösen Formen der Nephritis; so z. B. können nekrotische Prozesse der Epithelien zur sekundären interstitiellen

Taf. 6. Embolische Abscesse der Niere und diffuse parenchymatöse — septische Nephritis bei Septico-Pyämie — ausgehend von eitriger Prostatitis.

Die Niere um fast das Doppelte des normalen Volums geschwellt, sehr saftreich, von trübgrauer Farbe; normale Zeichnung verwaschen, Rinde stark verbreitert, von verminderter Konsistenz, wenig blutreich. Beim Darüberstreifen erhält man eine reichliche trübgraue Flüssigkeit. In dem geschwellten Parenchym, namentlich in der Rinde eine grössere Zahl kleiner Abscesse. Beide nebeneinander bestehende Processe: die herdförmige eiterige und diffuse parenchymatöse Nephritis hatten sich in Folge allgemeiner akuter Septico-Pyämie entwickelt und war der Ausgangspunkt eine eiterige, abscedierende Prostatitis, die ihrerseits im Anschluss an eiterige Cystitis und Urethritis entstanden war.

Als Nebenbefunde bei dem 52jährigen Patienten (Nr. 500. 1900) wurden constatiert: hypertrophische granulierte Lebercirrhose, Milztumor.

Nephritis atrophicans führen. Eine glatte oder nur unbedeutend granulierte Form der Schrumpfniere entsteht, wenn auch selten, aus der grossen weissen Niere. Der gleichmässig über das Nierenparenchym ausgebreitete Prozess erzeugt eine entsprechende gleichmässige Atrophie oder höchstens schwach granulierte Oberfläche. Hierher gehört auch die flach-granulierte Stauungs-Schrumpfniere, die öfters mit genuiner Schrumpfung verwechselt wird.

Die arteriosklerotische Schrumpfniere im höheren Alter jenseits der 60er Jahre, oder auch auf Grundlage einer luetischen Endarteriitis bei jüngeren Individuen öfters vorkommend, zeigt ebenfalls eine gewisse Ähnlichkeit; hier sind, die primären Veränderungen in der Wand der feinsten Arterien (obliterierende Arteriitis) zu suchen. Bei dieser Form finden sich an der Oberfläche der Niere häufig flache unregelmässige Einziehungen; im Gewebe neben einfacher Atrophie und Verödung zahlreicher Glomeruli auch entzündliche Veränderungen des bindegewebigen Gerüstes, sodass arteriosklerotische Veränderungen und produktive atrophierende Entzündung manchmal als parallele Prozesse Hand in Hand zu gehen scheinen.

Tab. 6.

Tuberkulose der Niere. (Taf. 12.)

Tuberkulose der Nieren ohne Beteiligung des Nierenbeckens findet sich sehr selten primär, häufiger sekundär und hämatogenen Ursprungs, als Teilerscheinung der generalisierten Miliartuberkulose oder als terminale und accidentelle Erkrankung bei chronischer Lungentuberkulose in Form von disseminierten Miliartuberkeln, die in allen Abschnitten der Niere, namentlich in der Rinde und subkapsulär ihren Sitz haben.

Die Tuberkel selbst verhalten sich nach Zahl und Umfang sehr verschieden: hirsekorn- bis stecknadelkopfgrosse graue Knötchen mit weisslichem oder weissgelblichem Centrum; seltener sieht man subakute Granulome von Hanfkorn- bis Erbsengrösse.

Die *chronisch-entzündliche Nierentuberkulose* findet sich als Teilerscheinung der Tuberkulose des Harnapparats und zeigt meist eine aufsteigende Tendenz, wobei die Niere zuletzt ergriffen wird (Tuberkulose der Prostata, der Hoden, der Harnblase, der Ureteren und zuletzt des Nierenbeckens und des Nierenparenchyms). Vom Nierenbecken aus setzt sich der destruierende Prozess öfters radiär und streifenförmig auf dem Wege der Harnkanälchen ascendierend fort — ähnlich wie bei der eiterigen akuten Pyelo-Nephritis. In seltenen Fällen ist die Niere das zuerst ergriffene Organ; der Prozess beginnt z. B. in den Pyramiden an deren Basis, geht auf die Papillen über, auf das Nierenbecken (tuberkulöse Pyelitis) und von hier als descendierender Prozess auf Harnleiter, Harnblase und Harnröhre. Im letzteren Falle ist die Harnblase geringfügiger erkrankt als die Niere: ein Beweis für den descendierenden Verlauf der Urogenitaltuberkulose. Bei der renalen Phthisis sind die Nieren meist vergrössert, die Kapsel adhärent; beim Einschneiden findet sich subkapsulär nur ein schmaler Rest von Nierensubstanz; das Nierenbecken, mässig erweitert, enthält eiterig-käsige Zerfallsprodukte und bildet eine förmliche Caverne, deren Wandung aus morschen,

Tab. 7. **Akute toxische parenchymatöse Nephritis. Sublimat-Vergiftung.**

Die Niere (9jähriges Mädchen) ist bedeutend vergrössert, Kapsel leicht abziehbar, Oberfläche glatt, Gewebe sehr weich und brüchig. Rindensubstanz stark verbreitert, von hellgrau-weisslicher Farbe, normale Zeichnung verwaschen. Die Pyramiden von dunkel-blauroter Farbe, wenig geschwellt. Mikroskopisch: Trübe Schwellung der Epithelien, partielle Nekrose derselben mit Kalkinfarkt.

Die aufgeregte Patientin hatte $3^1/_2$ Tage vor dem Tode eine Sublimat-Pastille (1 g) verschluckt (Selbstmordversuch). Der grösste Teil des Giftes wurde alsbald nach aussen entleert. Vollständige Anurie. Bei der Sektion fand sich neben der schweren Sublimat-Nephritis eine katarrhalische Darmentzündung mässigen Grades; Magenschleimhaut unverändert. Subpleurale Ecchymosen über beiden Lungen und hypostatische Hyperämie der Unterlappen. (Nr. 297. 1894.)

(Dieser Fall von intestinaler Sublimat-Vergiftung ist näher beschrieben in der Dissertation von Ralph Dürig: „Über einen Fall von intestinaler Sublimat-Intoxikation." München 1896.)

Tab. 8. **Subakute parenchymatöse und interstitielle Nephritis — grosse weisse Niere.**

Die Niere fast auf das Doppelte vergrössert (Gewicht 255 g, normal 140—150 g, Länge 12,5 cm, Breite 7,0). Kapsel leicht abziehbar, Oberfläche glatt; Venensterne deutlich sichtbar. Konsistenz stark vermindert. Das Gewebe von grauer, verwaschener Farbe (der rötliche Ton ist postmortal durch Nachdunkeln entstanden). Auf der Schnittfläche erscheint die Rinde verbreitert (1 cm), ebenfalls von grauer Farbe mit einem Stich ins Rötliche, die normale streifige Zeichnung verwaschen, nur stellenweise leicht angedeutet. Blutgehalt minimal. Beim Darüberstreifen erhält man ziemlich reichlichen, trüben, dickflüssigen Saft. — Die Pyramidensubstanz etwas dunkler, mehr blassrot gefärbt, mit deutlich streifiger Zeichnung.

Bei dem 19jährigen Patienten fanden sich weiterhin: mässige Hypertrophie und Dilatation beider Herzventrikel (teils renalen, teils alkoholischen Ursprungs), ausgedehnte konfluierende katarrhalische Pneumonie beiderseits, sero-fibrinöse Pleuritis rechts, mässiger allgemeiner Hydrops. (Nr 602. 1894.)

---

gelblich-weiss gefärbten, käsigen Massen besteht; Papillen und Marksubstanz meist zerstört oder es finden sich entsprechend den einzelnen Markkegeln grössere Höhlen, die verschiedenartig miteinander kommunizieren und mit käsig-bröckeligen Zerfallsprodukten gefüllt sind. Die Ureteren bilden derbe feste Stränge mit stark verengtem Lumen; die

Schleimhaut der letzteren verdickt und in zerklüftete, morsche, käsig-nekrotische Massen umgewandelt; die Harnblase ist im Zustande chronischen Katarrhs. — Im Harne finden sich neben eiterig-käsigen Produkten und Spuren von Blut meist Tuberkelbazillen, können jedoch gelegentlich auch fehlen. (Taf. 12.)

Heilung der Nierentuberkulose mit Ausgang in Narbenbildung; cystöse Metamorphose und Verkalkung kommt kaum vor.

Sehr oft verbindet sich mit dem destruierenden Prozess der Niere gleichzeitige Affektion der Genitalien: *Urogenitaltuberkulose.*

Degenerative und regressive Prozesse der Niere.

Am häufigsten kommt in der Niere vor die *fettige Entartung* („Fettniere") entweder rasch entstehend und verlaufend, z. B. bei toxischen und infektiösen Erkrankungen (Phosphor-Vergiftung) oder langsamer und mehr allmählich als Ausgang und Begleiterscheinung von entzündlichen Prozessen verschiedener Art, namentlich bei subakuter und subchronischer parenchymatöser Nephritis, als Begleiterscheinung der Amyloid-Niere. (Taf. 9a.)

Die Verfettung betrifft in erster Linie die Epithelien der Harnkanälchen und ist entweder gleichmässig und diffus über die ganze Niere verbreitet (Phosphor-Fettniere) oder mehr herd- und fleckweise auftretend: im ersteren Falle ist die vergrösserte Niere von gleichmässig blasser oder blass-weissgelblicher Farbe, blutarm, saftreich; die Rindensubstanz stark verbreitert, die streifige Zeichnung derselben mehr oder weniger verwachsen. Beim Darüberstreifen erhält man einen trüben, dickflüssigen Saft. — Bei der herdweisen Lokalisation der fettigen Entartung erscheint das Organ mehr gesprenkelt; in der blassen, gequollenen und saftreichen Substanz finden sich kleine, verwaschene, gelbliche und gelblich-weisse Flecken eingestreut.

Tab. 9a. **Akute parenchymatöse Nephritis (Stadium der fettigen Degeneration). Schwangerschafts-Nephritis.**

Kapsel sehr leicht abziehbar, Oberfläche glatt und glänzend, von blass-graugelblicher Farbe. Das Parenchym brüchig. Rinde und Mark scharf geschieden; erstere blutarm, von graugelblicher Farbe; streifige Zeichnung verwaschen; beim Darüberstreifen erhält man reichlichen trüben Saft Die Pyramiden durch ihre rot-livide Farbe scharf markiert. Bei Druck entleert sich aus den Papillen ein trüber dickflüssiger Saft. — Ureteren nicht erweitert. Mikroskopisch findet sich eine ziemlich gleichmässig verbreitete fettige Entartung der Epithelien der Harnkanälchen.

Als Nebenbefunde bei der 45jährigen Patientin (Puerpera, Erstgebärende, Geburt mit Anwendung des Forceps 46 Stunden vor dem Tod, keine Eklampsie): allgemeiner Hydrops mässigen Grades, Lungenödem, beginnende hypostatische Pneumonie beider Unterlappen. Meningeale Apoplexie über dem linken Grosshirn und dem rechten Streifenhügel. Multiple subseröse Myome des Uterus. (Nr. 350. 1895.)

Tab. 9b. **Harnsäure-Infarkt der Niere beim Neugeborenen.**

In den Pyramiden der ikterisch verfärbten Niere goldgelbe streifige Einlagerung von Harnsäure-Konkrementen.

Taf. 9c. **Amyloid-Niere.**

Die Niere um $^1/_3$ vergrössert, Kapsel leicht abziehbar, Farbe blass-grau. Das Gewebe blutleer, derber als normal, Rinde verbreitert, von mattem Glanz und blass-grauer Farbe mit eingesprengten gelblichen Flecken.

Bei der 26jährigen Patientin (Nr 701. 1900) fand sich als Todesursache chronische und rekurrierende Tuberkulose der Lungen, als Nebenbefunde ulceröse Darmtuberkulose, mässiger Ascites und Anasarka der unteren Extremitäten, Atrophie des Herzens. Körpergewicht = 32 Kilo.

Amyloid-Niere. (Taf. 9c.)

Bei amyloider oder speckiger Entartung sind die Nieren vergrössert, von mattgrauer und graugelblicher Farbe, fein gesprenkelt durch sekundäre herdförmige fettige Entartung. In Bezug auf Grösse und Farbe zeigt die Niere eine gewisse Ähnlichkeit mit der grossen weissen Niere (subchronische, parenchymatös-interstitielle Entzündung). — Die amyloide Entartung beginnt meistens in den Kapillarschlingen der Glomeruli und in den feineren Arterien; in den höheren Graden

a

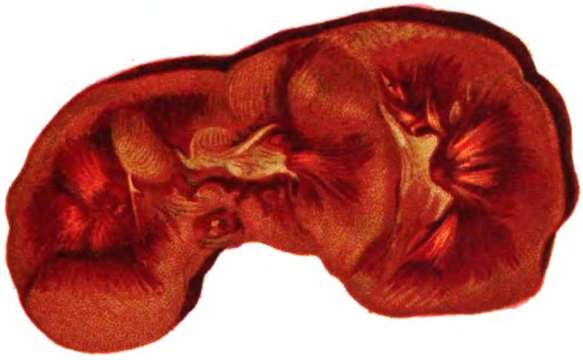

b

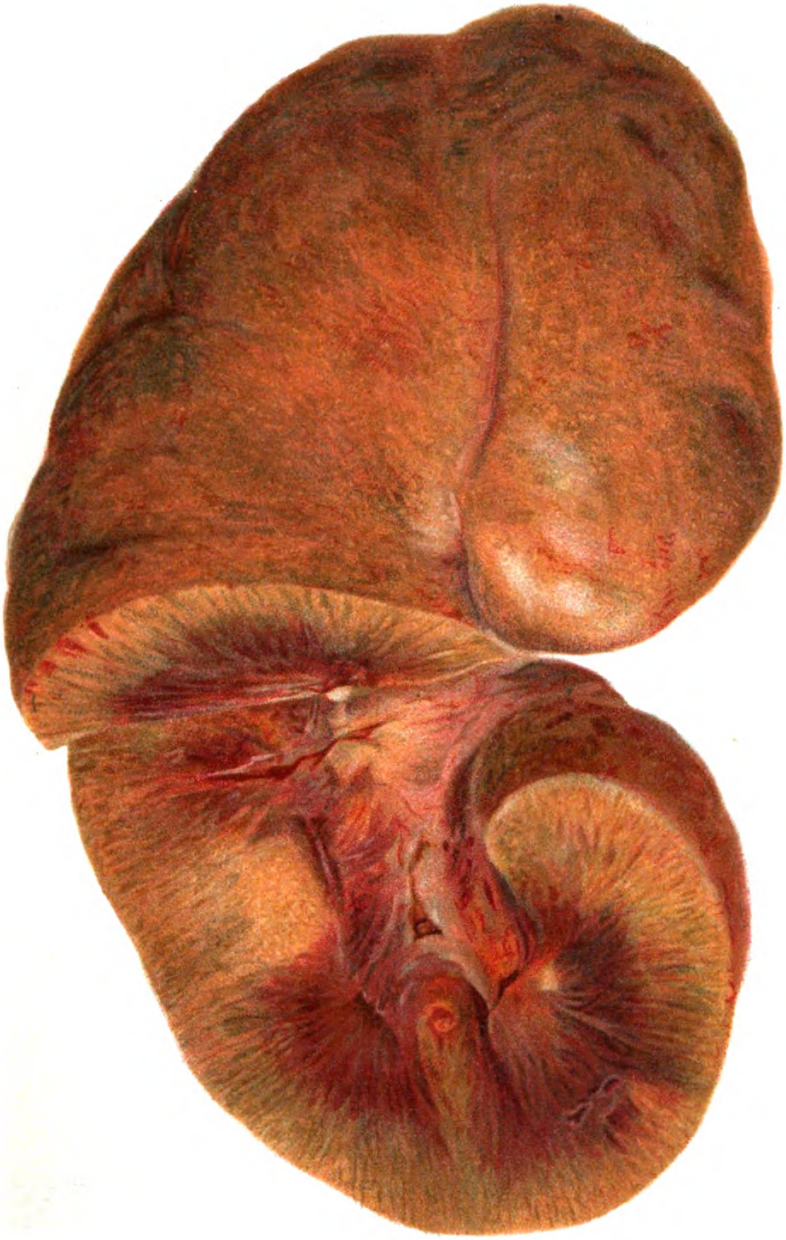

wird auch das interstitielle Gewebe, sowie die Tunica propria der Harnkanälchen ergriffen. — Die speckige Metamorphose entsteht bei schweren chronischen Ernährungsstörungen, z. B. bei chronischer Tuberkulose der Lungen, tuberkulöser Knochencaries, bei alter Lues, bei chronischen Eiterungen, namentlich der Knochen, sehr selten ohne nachweisbare Ursache. Heilung so gut wie ausgeschlossen.

Abnorme Einlagerungen.

Am häufigsten findet sich bei neugeborenen Kindern, die gelebt haben (nur ausnahmsweise bei totgeborenen Kindern) der *Harnsäure-Infarkt* in Form gelblicher, ziegel- oder gelbroter Streifen in den Papillen und Pyramiden; in den Harnkanälchen cylindrische, manchmal drusige Massen, aus harnsaurem Ammoniak bestehend. (Taf 9b.) In zweifelhaften gerichtlichen Fällen spricht der Harnsäure-Infarkt, auf reichlicher Produktion von Harnsäure in den ersten Lebenstagen oder auf geringerer Zersetzung und Löslichkeit derselben im Harne der Neugeborenen beruhend, dafür, dass die Kinder nach der Geburt gelebt haben. — In der Gichtniere (Nephritis arthritica) finden sich gelegentlich auch Ablagerungen von harnsaurem Natron, namentlich in den Harnkanälchen der Marksubstanz.

Kalkige Einlagerungen in der Marksubstanz (Spitze der Papillen) als zufälliger Befund, ferner auch in den schleifenförmigen Kanälchen bei chronischer Nephritis. Es handelt sich um Verkalkung der Tunica propria mit Verlust des Epithels, oder der Kalk liegt mitten in den Harnkanälchen oder in den Kapseln der Glomeruli. Ferner kommen *akute* kalkige Infiltrationen der Niere vor bei Sublimatvergiftung. (Taf. 7.)

Hämoglobin-Infarkte in Form bräunlicher oder gelbbrauner Einlagerung von Hämoglobinmassen in die Harnkanälchen der Rinde und des Markes bei Vergiftungen (Kali chloricum, Morchelvergiftung, Arsen-

Tab. 10a. **Cysten Niere.**

Äussere Kapsel fettarm, fibröse Kapsel schwer abziehbar. Die Nieren beiderseits stark verkleinert, die Oberfläche derselben dicht besetzt mit hanfkorn- bis kirschgrossen, dünnwandigen, durchscheinenden Cysten, die teils mit heller, bernsteinfarbiger, teils mit dunkler, rötlicher Flüssigkeit gefüllt sind. Auf dem Durchschnitt erscheint das Parenchym in hohem Grade atrophisch und allenthalben von etwas kleineren Cysten durchsetzt. Im Hilus reichliche Fettwucherung — ex vacuo.

Bei dem 72 jährigen, hochgradig abgemagerten Patienten, (Nr. 445. 1895) fand sich ausserdem: braune Atrophie des Herzens, Lungenemphysem und ausgedehnte Verkalkung der retroperitonealen und mesenterialen Lymphdrüsen (geheilte Tuberkulose).

Tab. 10b. **Korallenförmiger Stein aus dem Nierenbecken.**

Mann von 62 Jahren (Nr. 719. 1895), der an eiteriger ascendierender Pyelo-Nephritis zu Grunde ging. Ein ähnlicher Stein in der anderen Niere. Die Nieren vergrössert, das Gewebe stark reduciert, von Cysten durchsetzt, Mark und Rinde hochgradig verschmälert, die Papillen verkürzt, Gewicht beider Nieren auf die Hälfte des normalen reduciert, Nierenbecken erweitert, Schleimhaut verdickt, mit trüber eiteriger Flüssigkeit bedeckt. — Beide Ureteren stark erweitert, Schleimhaut geschwellt, bleigrau verfärbt, mit schmierigem Eiter belegt. In der Harnblase etwas grünlich gefärbte, eiterähnliche Flüssigkeit, sowie zwei semmelartig aneinander liegende, etwa hühnereigrosse Steine von hellgraugelber Farbe, die Oberfläche mit stachelförmigen Auflagerungen bedeckt. Als Nebenbefunde: beginnende urämische Enteritis, obsolete Spitzentuberkulose beider Lungen, Emphysem der Lungen, braune Atrophie des Herzens; allgemeine Abmagerung.

---

wasserstoff, Transfusion fremdartigen Blutes etc.) und Verbrennungen. Die dabei auftretende Hämoglobinurie ist demnach Symptom sehr verschiedenartiger Prozesse; sie entsteht auch gelegentlich als periodische oder paroxysmale Hämoglobinurie durch Erkältung, muskuläre Anstrengung.

Neubildungen der Niere.

Nicht selten. *Cysten*, mit Serum gefüllt oder colloidhaltig, finden sich sehr häufig als Retentionscysten, meist multipel, stecknadelkopf- bis erbsengross, manchmal auch grösser, meist bei chronischer interstitieller Entzündung und bei seniler und arteriosklerotischer Atrophie des Organs (erworbene Cystenniere); dieselben

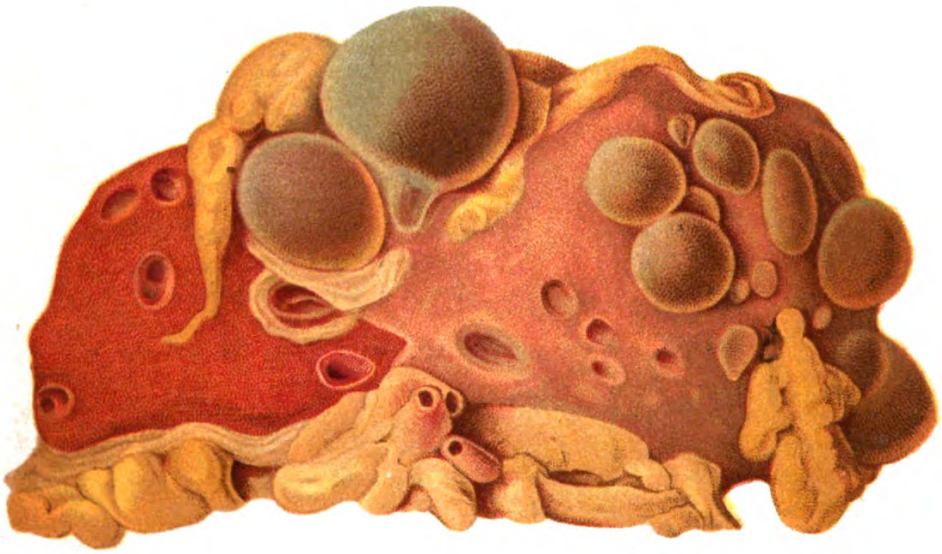

a

b

entwickeln sich im Anschluss an Obliteration von Harnkanälchen oder von Malpighi'schen Körpern. Ausserdem trifft man in ganz normalen Nieren einzelne oder mehrere grössere Cysten mit meist hellem serösem Inhalt und dünner durchscheinender Kapsel. (Taf. 10a.)

Manchmal ist die Cystenbildung so reichlich, dass nur mehr sparsame Reste von Nierensubstanz vorhanden sind und man von einer *cystoiden Degeneration der Niere* spricht; die Cysten gehen zum Teil aus den Glomerulis, zum Teil aus den Harnkanälchen hervor. Solche meist doppelseitige Blasennieren kommen angeboren und erworben vor; im ersteren Falle können die Nieren so vergrössert sein, dass förmliche Geburtshindernisse daraus resultieren. Als Ursache beschuldigt man eine fötale Entzündung und Obliteration der Papillen (fötale Papillitis, Virchow) oder es handelt sich um embryonale Cystadenome, deren Innenwand mit papillären epitheltragenden Wucherungen bedeckt ist.

Von *gutartigen Tumoren* finden sich ausser den seltenen Fibromen und Lipomen Geschwülste, die aus versprengten Nebennierenkeimen (Struma renis aberrata s. suprarenalis) entstehen: dieselben sitzen in der Rindensubstanz, über die Oberfläche halbkugelig prominierend, sind von weissgelblicher Farbe, von weicher, markiger Konsistenz, scharf abgegrenzt und wachsen offenbar sehr langsam. Mikroskopisch bestehen die Tumoren aus maschig angeordneten, fetthaltigen Zellen, der Struktur der Nebennierenrinde nahestehend = alveolare Adenome mit teilweise papillärem Bau. — Das selten vorkommende Rhabdomyom ist ebenfalls embryonalen Ursprungs.

Von *malignen Geschwülsten* finden sich am häufigsten *Sarkome* (Taf. 10c) in allen möglichen Formen; rund-, spindel- und grosszellige Sarkome, Angiosarkome und Endotheliome, von der Wandung der Blut- oder Lymphgefässe ausgehend, auch öfters bei Kindern in den ersten Lebensjahren beobachtet. (Taf. 11). Weit seltener ist *der Nierenkrebs* (malignes Neben-

Taf. 10c. **Metastatische Sarkomatose der Niere.**

Die Niere des 4jährigen Patienten um das Doppelte vergrössert (100 g schwer, normal 55 g). Die Kapsel leicht abziehbar. Oberfläche glatt, von verwaschen weisslich-grauen, etwas prominierenden Herden reichlich durchsetzt. Auf der Schnittfläche erscheint das Gewebe blutleer. die Rinde verbreitert, ebenfalls durchsetzt von hell-blass-grauen Herden, die von der Umgebung wenig scharf abgesetzt sind und teilweise einer beginnenden eiterigen Infiltration ähnlich sind. Die Markkegel sehr blass. — Die mikroskopische Untersuchung ergiebt: Rundzellen-Sarkomatose.

Patient war ausserdem mit einem primären Rundzellen-Sarkom des Dammes und Beckenbindegewebes behaftet: Am Damm zwischen Rectum und Scrotum ein faustgrosser zerklüfteter Tumor, der sich aus mehreren kleineren Knoten zusammensetzte; die Schnittfläche blutleer, von milchweisser Farbe und saftig glänzend. (Journal Nr. 661. 1900.)

Tab. 11. **Sarkom der Niere.**

(1/2 der natürlichen Grösse.)

An Stelle der Niere nach Eröffnung der Bauchhöhle eine kindskopfgrosse, prall elastische fluktuierende Geschwulst. — Am unteren Rande der Niere findet sich nach Einschneiden der ganzen Masse ein doppelt faustgrosser Tumor, der aus schwammigen, weissgelblichen und orangefarbigen Gewebsmassen besteht: im Innern eine faustgrosse Cyste mit derber fibröser Wandung. Die Niere selbst ist zum grössten Teile scharf von dem Tumor abgegrenzt; ungefähr in der Mitte sieht man, dass Rinde und Mark in mässiger Ausdehnung von der Oberfläche aus von eindringenden Geschwulstmassen durchsetzt sind. Im übrigen ist das Nierenparenchym atrophisch, das Becken erweitert. Der Tumor selbst war offenbar von der Oberfläche der Niere ausgegangen — wahrscheinlich aus versprengten Nebennierenresten, die subkapsulär in den äussersten Schichten der Nierenrinde als zufällige Befunde und harmlose Bildungen angetroffen werden.

Bei der 55jährigen Patientin fand sich als Todesursache Septikämie, ausgehend von einer Phlegmone des rechten Unterschenkels, ferner Lungen-Emphysem und Dilatation des rechten Herzventrikels. (Nr. 584. 1894.)

---

nieren-Adenom, Adeno-Carcinom) in Form von faust- bis mannskopfgrossen Geschwülsten; auf der Schnittfläche von weisslicher oder rötlicher Farbe, öfters partiell cavernös und von Blutherden durchsetzt (Fungus haematodes).

Ausserdem finden sich hie und da in der infantilen Niere Mischgeschwülste embryonalen Ursprungs in Form von *Adeno-Sarkomen* mit Neigung zu häma-

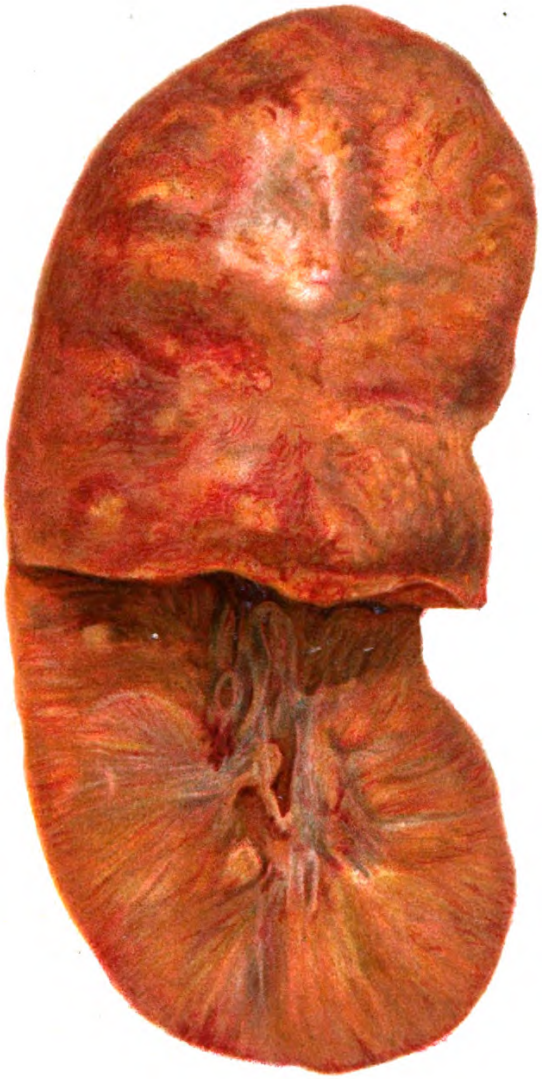

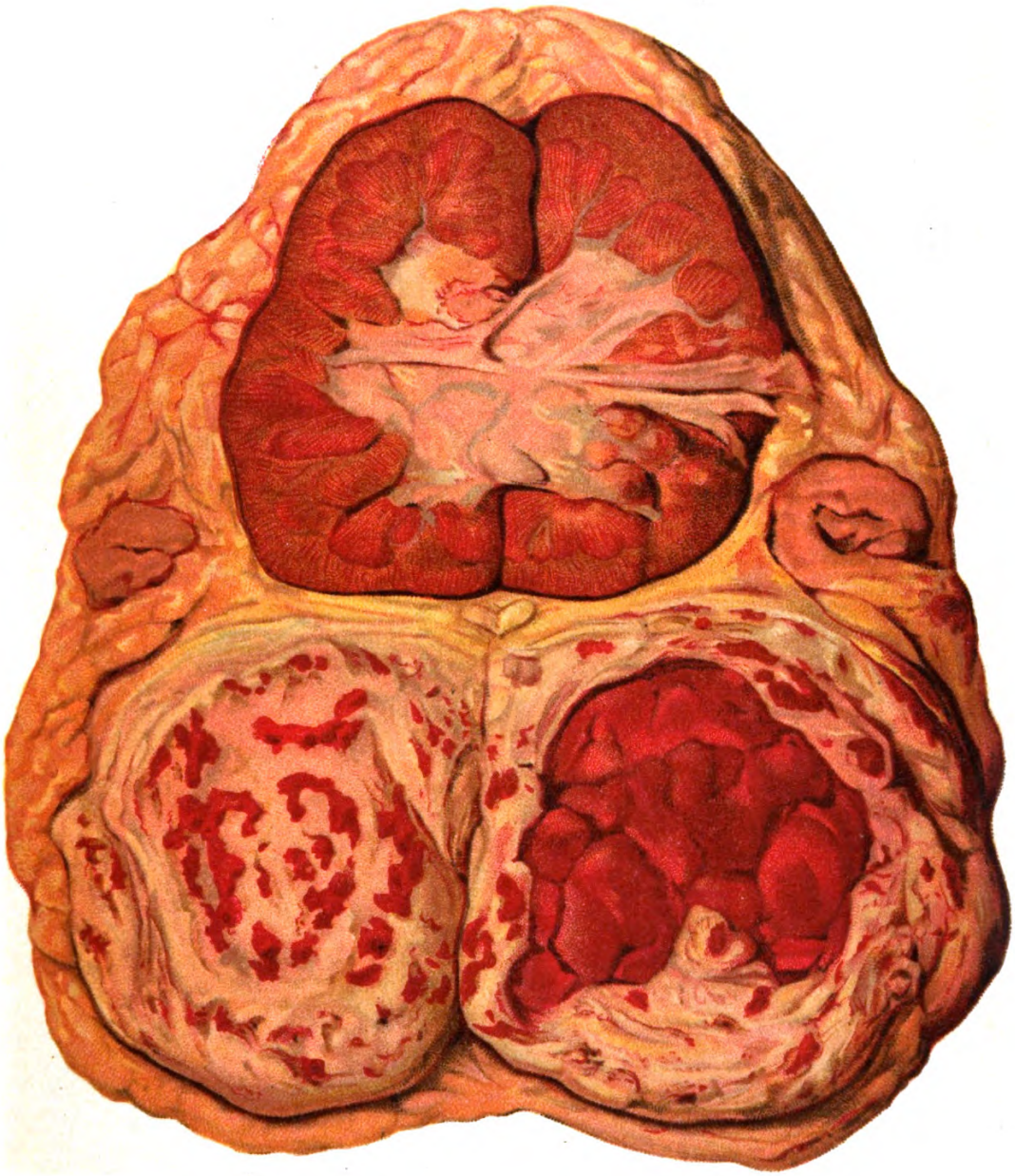

togener Verschleppung; dieselben beruhen auf gleichzeitiger Wucherung von epithelialen und mesodermalen Zellen und sind von den noch erhaltenen Nierenabschnitten scharf abgegrenzt. An ihrem Aufbau beteiligen sich gleichzeitig unreifes Drüsengewebe und unreife Bindesubstanzen.

Als sekundäre und *metastatische* Geschwulstformen finden sich öfters multiple Krebs- und Sarkomknoten.

Abnorme Lagerung der Nieren.

Dieselbe ist entweder congenital, meist auf eine Niere beschränkt, die am Beckeneingang liegt, am Promontorium; die Gefässursprünge sind entsprechend verändert. Bei Verschmelzung beider Nieren (Varietät der Hufeisenniere, Kuchenniere) kann das Organ im Douglas'schen Raume liegen und bei Frauen ein Geburtshindernis darstellen.

Bei abnormer Beweglichkeit der Niere spricht man von *Wanderniere* (Ren mobilis, Nephroptose); sie betrifft vorwiegend die rechte Niere. Ihre Entstehung beruht auf Weite und Lockerung der Nierenkapsel und geht Hand in Hand mit Zerrung und Verlängerung der fixierenden Blutgefässe. Die hintere Wand des Bauchfells wird förmlich sackartig gegen die Peritonealhöhle zu vorgestülpt. Die dislozierte Niere liegt in der Gegend des 2.—5. Lendenwirbels. Bei Dislokation nach vorn und unten ist die rechte Niere, die vorzugsweise beteiligt ist, unterhalb des unteren Leberrandes zu fühlen. Als Folgezustände beobachtet man Zerrung und Knickung der Ureteren, der Nierennerven, Druck auf einzelne Darmabschnitte. Die Wanderniere, die in geringeren Graden häufig vorkommt und in diesem Stadium kaum erhebliche Störungen hervorruft, wird bei Leichenöffnungen auffallend selten angetroffen. Neben einer angeborenen Disposition (abnorme Configuration der paravertebralen Nischen) dürften Alteration des intraabdominalen Gleichgewichts, Erschlaffung der Bauchdecken, Druck der angrenzenden

Leber, unzweckmässige Kleidung (Schnürkorsett), Schwangerschaften, chronische Traumen, Schwund des subperitonealen Fettes (nach schweren Krankheiten), hauptsächlich dazu beitragen, dass die Lageanomalie vorwiegend bei Weibern und zwar in den mittleren und späteren Lebensjahren — öfters verbunden mit Enteroptose — angetroffen wird.

Nephrolithiasis. (Taf. 10b und Fig. 1.)

Im Nierenbecken finden sich bei Menschen in den mittleren und höheren Lebensjahren — bei Männern etwas häufiger als bei Frauen — öfters Konkremente und Steine: erstere in Form griesartiger Massen, meist aus Harnsäure und harnsauren Salzen bestehend. In ca. 20% aller Fälle finden sich Steine und Konkremente doppelseitig. In den Leichen Erwachsener findet man bei ca. $^1/_2$% Nierensteine.

Die Steine sind zu unterscheiden in:

1) *Uratsteine*, aus Harnsäure und harnsauren Salzen bestehend. *Reine Harnsäuresteine*, von mässigem Umfang, rundlich, oder bei grösserer Anzahl facettiert, häufig korallenartig verzweigt, förmliche Abgüsse des Nierenbeckens darstellend; dieselben sind meist von gelb-rötlicher oder bräunlicher Farbe, concentrisch geschichtet. Eine weitere Gruppe besteht aus harnsauren Salzen (harnsaures Ammoniak, Magnesia).

2) *Oxalatsteine* bestehen aus oxalsaurem Kalk, sind von bedeutender Härte, von dunkelbraun-gelber oder schwärzlich-grauer Farbe, die Oberfläche höckerig, mit regelmässig angeordneten stacheligen Fortsätzen bedeckt: „Maulbeersteine".

3) *Phosphat- und Karbonatsteine*, von weisslicher Farbe, kreidigem Aussehen und geringerer Konsistenz. Dieselben entstehen meist im Anschluss an alkalische Gärung und Zersetzung des Harns bei Entzündungen des Nierenbeckens. Durch Zerfall des Harnstoffes entsteht kohlensaures Ammoniak, durch Verbindung

mit Harnsäure harnsaures Ammoniak; letzteres bildet mit phosphorsaurer Magnesia Tripelphosphat.

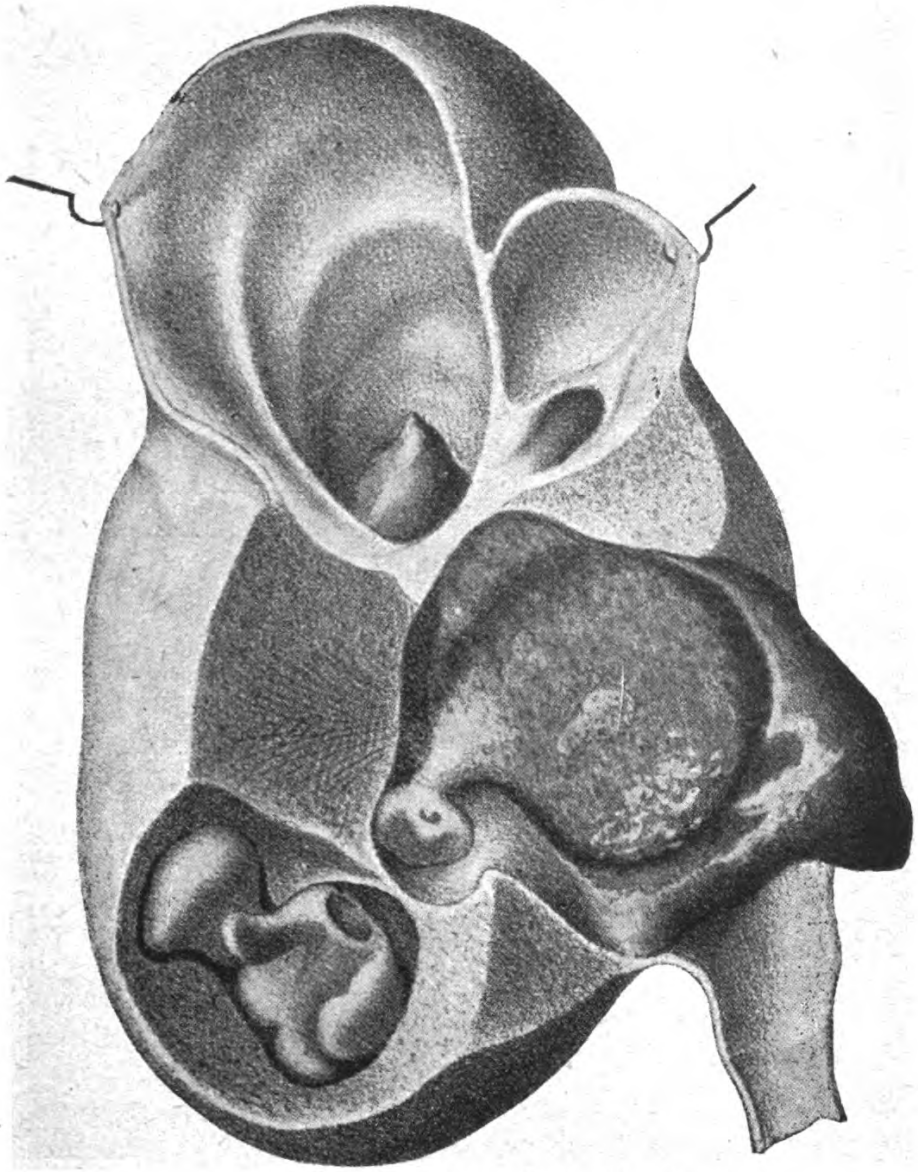

Fig. 1. *Nierensteine, Nephrolithiasis.*

In dem erweiterten Nierenbecken, dasselbe vollständig — nach Art eines Abgusses — ausfüllend, ein nahezu hühnereigrosser Stein mit korallenförmigen Ausläufern. Partielle Hydronephrose der oberen Nierenabschnitte mit vollständiger Atrophie des Nierenparenchyms. In der unteren Hälfte ist das Nierengewebe noch teilweise gut erhalten; entsprechend einem zweiten kleineren korallenförmigen Stein, der in dem erweiterten Nierenkelch wie eingemauert sitzt, eine partielle Atrophie des Nierenparenchyms. (Nach Cruveilhier, Atlas d. path. Anat.)

Tab. 12. **Chronische tuberkulöse Pyelo-Nephritis.**

Die Niere ist bedeutend, fast auf das Dreifache vergrössert, Gewicht 370 g (normal etwa 130 g bei dem stark abgemagerten Patienten). Beim Einschneiden entleert sich aus dem erweiterten Nierenbecken eine eiterige, dünnflüssige, graugelbliche Flüssigkeit. Die Oberfläche flach höckerig uneben. Das Parenchym blass, stark durchfeuchtet, ist von unregelmässigen, teilweise konfluierenden käsigen Knötchen und Knoten durchsetzt. Das Nierenbecken unregelmässig erweitert, mit cavernösen Ausbuchtungen versehen, die sich teilweise tief in die Pyramiden-Substanz, an einer Stelle sogar bis zur Nierenkapsel — unter Einschmelzung des Nierenparenchyms — erstrecken. Die käsige, blass-gelblich verfärbte Wandschicht allenthalben von der Umgebung scharf abgegrenzt; nach unten und links sieht man die Fortsetzung der käsigen Schleimhautinfiltration auf den Anfangsteil des Ureters. Die Tuberkulose der rechten Niere und des rechten Ureters hatte sich fortgesetzt auf den Hals der Harnblase, auf die Prostata, die Samenblasen, einen Samenstrang und den entsprechenden Hoden (Urogenitaltuberkulose vgl. Tab. 15.

Der 25jährige Patient starb an akuter terminaler tuberkulöser Basilar-Meningitis und litt ausserdem an chronischer Lungen-, Kehlkopf- und Darmtuberkulose (Nr. 11. 1895).

---

4) *Cystinsteine* sind weich, wachsgelb, von krystallinischem Bruch. — Häufig finden sich geschichtete *Steine von gemischter Zusammensetzung:* während die inneren Schichten aus Harnsäure und harnsauren Salzen bestehen, sind die äusseren aus Oxalaten und Tripelphosphaten zusammengesetzt, oder Steine, die aus kohlensaurem Kalk bestehen, enthalten Beimengungen von Harnsäure und Oxalsäure; Phosphat-Steine sind manchmal von einem Cystin-Mantel umhüllt.

Die im Nierenbecken gebildeten Steine verursachen ähnlich wie Gallensteine oft keine Symptome, oder führen je nach Umfang und Grösse zu verschiedenen Folgezuständen: meist zu Erweiterung desselben, in den höheren Graden und bei grösserem Umfang der Steine zur Atrophie der Niere. Geht der Verschluss des Nierenbeckens durch Steine langsam vor sich, so kommt es zu Hydronephrose, bei rascher eintretendem Verschluss zu Atrophie des Nierengewebs und Anurie. Indem die Steine die Schleimhaut des Nierenbeckens reizen, kommt es zu Hämaturie und

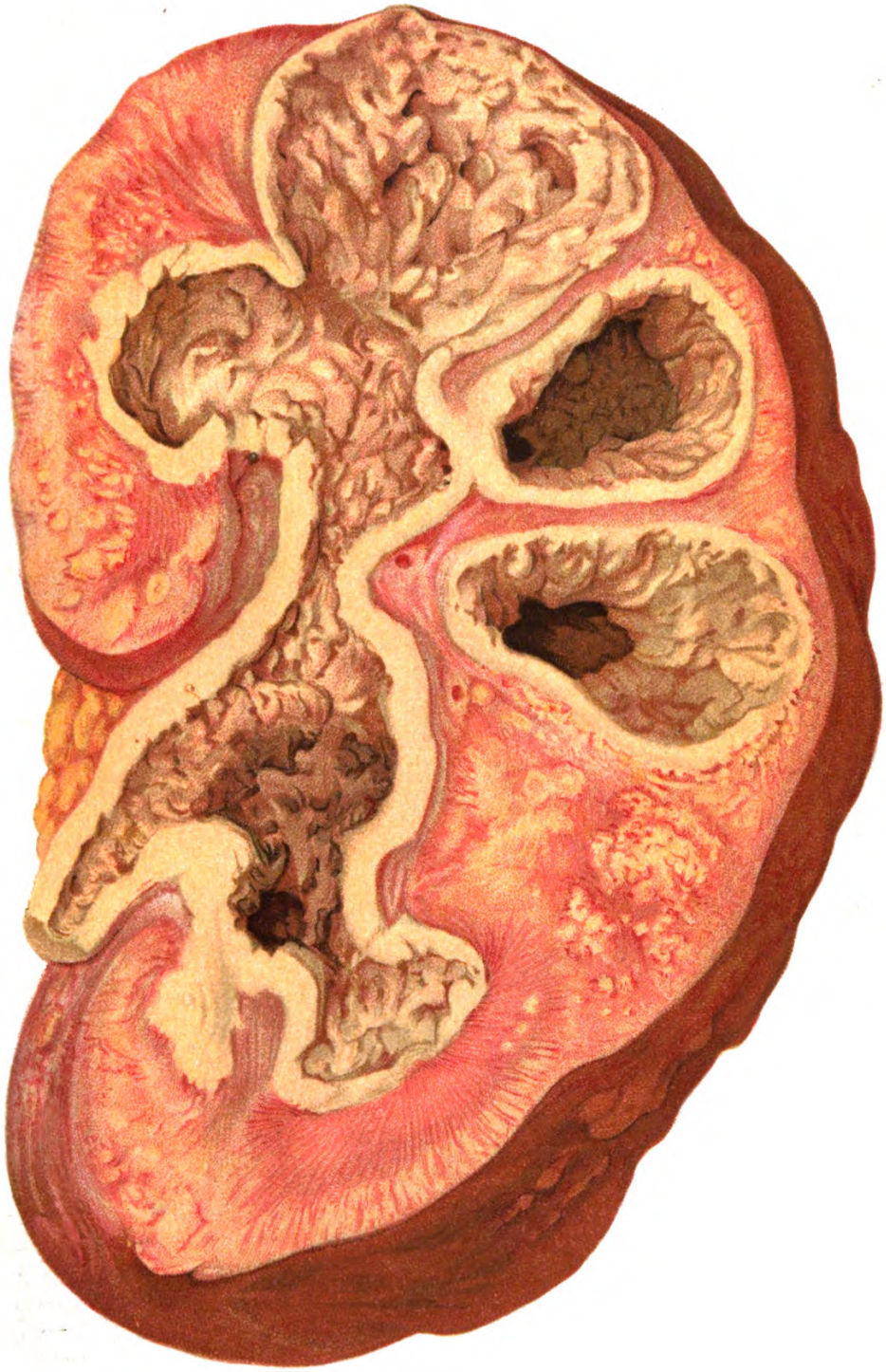

Pyurie (Pyonephrosis calculosa); aus der eiterigen Pyelitis kann sich ascendierend eine Papillitis und Nephritis entwickeln, Sepsis, Urämie, letztere besonders dadurch, dass die Steine — namentlich kleine — erbsen- bis bohnengrosse — wandern und sich in den Ureter einkeilend denselben verschliessen. — Ausserdem sind die Nierensteine meist die Vorstadien der Blasensteine. Die Bildung der Harnsteine vollzieht sich unter Mitbeteiligung organischer Substanz, eines Gerüstes, um welches sich die steinbildenden Massen ablagern.

Als direkte Ursache ist eine Anomalie des Stoffwechsels anzusehen (harnsaure Diathese), die teils auf angeborener Anlage, teils auf äusseren Einflüssen (sitzende Lebensweise, allzu grosser Eiweissgehalt der Nahrung, Luxus-Consumption) beruht.

Renale Lithiasis kann sich schon bei Säuglingen im Anschluss an rasche Abmagerung, profuse Säfteverluste und Eindickung des Blutes entwickeln.

Krankheiten des Nierenbeckens und der Ureteren.

Erweiterung des Nierenbeckens — Hydronephrose (Fig. 1 und Fig. 13) — findet sich häufig im Anschluss an Hindernisse für die Entleerung des Urins: Verengerung und Verschluss der Ureteren durch Compression, Verstopfung durch wandernde Steine des Nierenbeckens. Je nach dem Sitz des ursächlichen Hindernisses ist die Erweiterung ein- oder doppelseitig; letzteres namentlich bei Carcinom des Uterus (Cervix, Fig. 13) und der Harnblasenwandung, ferner bei Striktur der Harnröhre, Prostatatumoren. — Infolge des behinderten Abflusses des Urins kommt es zu Ausdehnung des Nierenbeckens und der Nierenkelche, Verschmelzung derselben zu einem Hohlsack, zu Abflachung und Ver-

breiterung der Papillen, die gelegentlich auch nekrotisch zerfallen und vollständig verschwinden können. Das Nierenparenchym wird atrophisch und derb; zuletzt findet sich an Stelle der Niere ein fluktuierender Sack von Faustgrösse, dessen Wandung sparsame Reste der geschwundenen Nierensubstanz enthält. Der Harnleiter ist erweitert und in einen bis daumendicken, leicht gewundenen Kanal umgewandelt.

Entzündung des Nierenbeckens, Pyelitis und Pyelo-Nephritis.

Die Schleimhaut des Nierenbeckens ist geschwellt, unregelmässig gerötet, öfters von kleinen Blutungen durchsetzt; ähnlich verhält sich meist die Schleimhaut der Ureteren. Als Belag findet sich eine schleimige, häufig eiterige Masse. — Je nach der Ursache tritt der Prozess in verschiedenen Abstufungen auf: die Entzündung ist im Beginne und in den leichteren Graden (z. B. bei Nierensteinen) eine mehr desquamative und katarrhalische, in den schwereren Formen hat der Prozess den Charakter der nekrosierenden und jauchigen Entzündung. Bei einiger Intensität und Dauer greift der Prozess auf das Nierenparenchym über: *Pyelo-Nephritis.*

Die eiterige Pyelo-Nephritis ist in diesem Falle ein *ascendierender Prozess*, indem sich die Entzündung von der Blase aus durch die Ureteren bis zum Nierenbecken leicht verfolgen lässt. In der grossen Mehrzahl der Fälle findet sich eine analoge, ätiologisch und anatomisch übereinstimmende Cystitis als Ausgangspunkt der Nierenaffektion (sekundäre Cystitis nach Vergrösserung der Prostata, bei Striktur der Harnröhre, Lähmung der Harnblase; eiterige Prozesse im kleinen Becken mit Perforation in die Harnblase).

Bei der *ascendierenden Pyelo-Nephritis* finden wir im Nierenbecken einen missfarbigen eiterigen Inhalt, die Papillen mit einem nekrotischen Schorf bedeckt,

ferner längliche und streifenförmige Abscesse in den Harnkanälchen der Marksubstanz, die mit Leucocyten, gewucherten Epithelien gefüllt und von kleinzelligen Infiltrationen umgeben sind. — Die pathogenen Mikroorganismen (meist Bacterium coli und Proteus) finden sich innerhalb der Harnkanälchen und in den Lymphgefässen, *nicht in den Blut*gefässen. Finden sich daneben noch andere Mikroorganismen (Staphylokokken), so handelt es sich meist um pyämische Mischinfektion. — Erstrecken sich die eiterig infiltrierten Herde von den Papillen bis zur Nieren-Oberfläche, so kann es zur Beteiligung der Nierenkapsel, zu eiteriger Peri- und Paranephritis kommen.

Bei der *descendierenden hämatogenen metastatischen Nephritis* und *Nephro-Pyelitis* finden sich in der Rinde direkt unter der Kapsel multiple Abscesse (entweder embolischen oder einfach metastatischen Ursprungs: Teilerscheinung einer Blutinfektion, der embolischen Septico-Pyämie). Bei dieser Form (Taf. 3 u. 6) finden sich die pathogenen Mikroorganismen (Eiterkokken, Pneumoniekokken, Typhusbazillen) im Eiter, im entzündeten Gewebe und in den Blutgefässen, selten sekundäre Anhäufung der Mikroparasiten in den Harnkanälchen.

Bei beiden Formen meist tödlicher Ausgang durch Sepsis, Septico-Pyämie und Urämie.

Krankheiten der Harnblase.

Ruptur und Perforation der Harnblase.

Traumatisch (durch Stoss, Tritt, Sturz aus der Höhe) entstehen Rupturen der Harnblase bei einer gewissen Füllung derselben; am meisten disponiert ist die obere hintere Wandung. Die Ruptur ist eine vollständige (intraperitoneale) oder unvollständige (sub- oder extraperitoneale). Die Zerreissung erfolgt von innen nach aussen. Bei unvollständiger Zerreissung kommt es zu

Tab. 13. **Eiterig nekrosierende Cystitis, Divertikelbildung der Harnblase; narbige Striktur der Harnröhre, falsche Wege, eiterig-jauchige Peri- und Para-Urethritis.**

(2/3 der natürlichen Grösse.)

Die Schleimhaut der hypertrophischen Harnblase unregelmässig gerötet, stark geschwellt, mit streifigen und fleckigen Schorfen bedeckt. Der Harn selbst missfarbig, trüb, mit Eiter und Schleim gemischt, übelriechend. Seitlich und links von der Blase ein geöffnetes Divertikel, das durch eine enge Oeffnung mit dem Lumen der Harnblase kommuniziert (Sonde). Als Ursache und Ausgangspunkt der eiterig-diphtheroiden Cystitis findet sich in der pars membranacea eine narbige alte Striktur. In der Umgebung der Strikturstelle sind die Weichteile von eiterig-jauchigen Herden durchsetzt; der Eiter selbst missfarbig, übelriechend (beginnende Harninfiltration); einzelne Abscesse durch fistulöse Gänge mit dem Lumen der Harnröhre kommunizierend.

---

prävesikaler und subperitonealer Harninfiltration und septischer Peritonitis. Bei vollständiger Ruptur beobachtet man Bluterguss und Entleerung der Blase in die Bauchhöhle, Anämie.

Ausserdem kommen mechanische Verletzungen der Harnblase öfters vor bei der Geburt und bei geburtshilflichen Operationen: dadurch Nekrose der hinteren und vorderen Wandung, Blasenscheidenfisteln, manchmal Pericystitis.

Blutungen der Harnblasenschleimhaut werden beobachtet bei Entzündungen, bei hämorrhagischer Diathese, Intoxikationen, aus erweiterten Venen des Blasenhalses (Blasen-Hämorrhoiden), aus Zottentumoren.

Entzündung der Harnblase, Cystitis.

Dieselbe kommt akut und chronisch vor in zahlreichen Abstufungen und Modifikationen.

Bei *katarrhalischer Cystitis* findet sich neben Schwellung und Rötung eine vermehrte Epithel-Abschuppung und reichliche Schleimbildung. Bei längerer Dauer des Prozesses wird die Harnentleerung erschwert (Retentio urinae), sekundär kommt es zu Verdickung

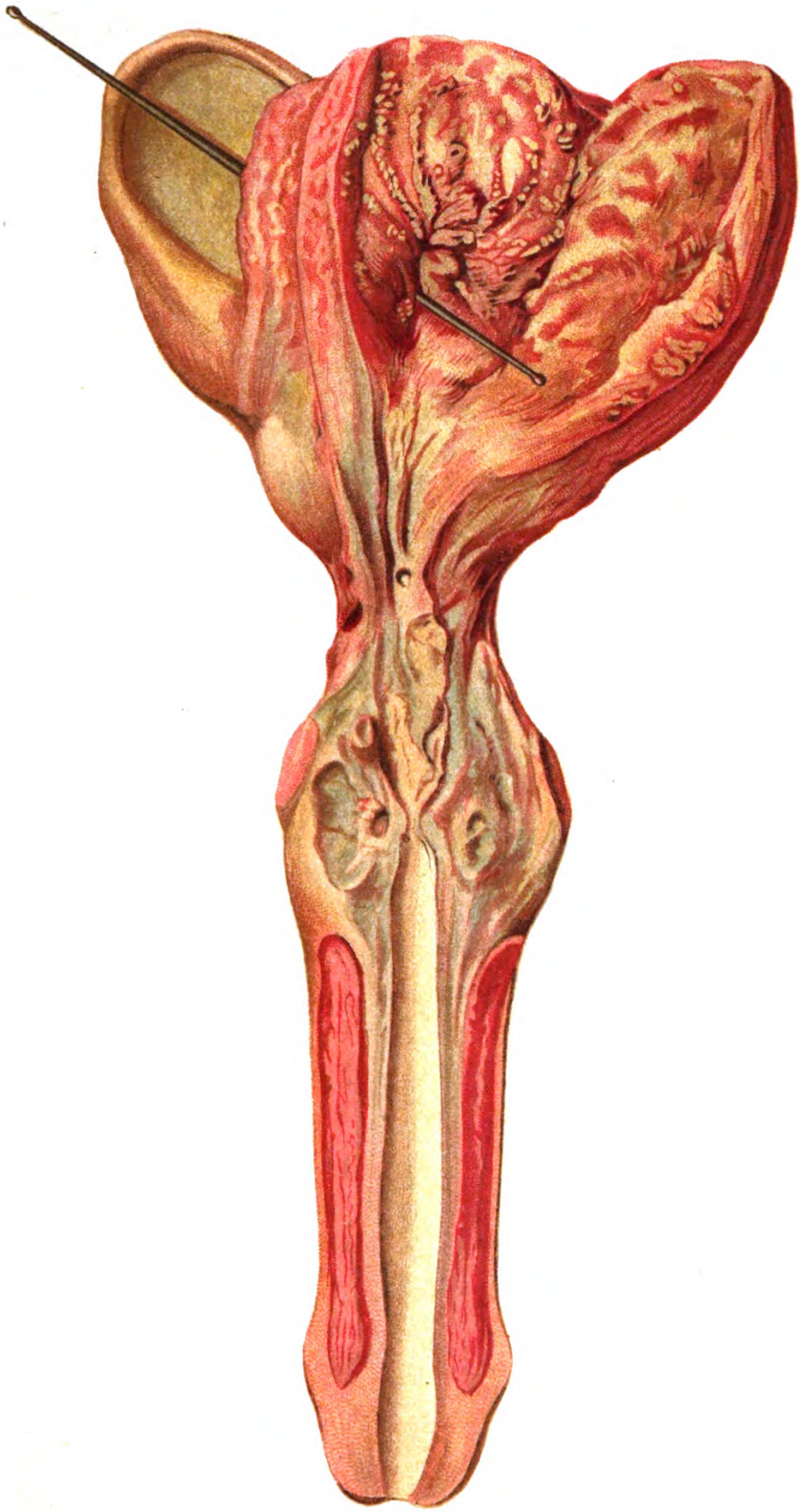

der Schleimhaut und der Muscularis, zu chronischer Hypertrophie der Wandung.

Bei *intensiven Formen der Cystitis* ist das Exsudat rein eiterig; stellenweise beobachtet man fibrinöse Auflagerungen und partielle Verschorfung der Schleimhaut. (Taf. 13.) Tiefgreifende Nekrose kann zur Perforation führen; bei ammoniakalischer Gärung des Harnes sind die verschorften Partien von grau-weisslicher Farbe, mit Konkretionen besetzt, fühlen sich sandartig an. Bei derartigen Formen der infektiösen und diphtheroiden Cystitis (als pathogene Mikro-Organismen sind namentlich *Bacterium coli* und *Proteus* im Spiele) ist der Urin meist von saurer Reaktion: die entzündlichen Veränderungen der Schleimhaut sind durch direkte Bakterienwirkung verursacht. Nekrosierende Prozesse der Blasenschleimhaut entwickeln sich bei ammoniakalischer Zersetzung des Urins; letztere entsteht durch Mischinfektion des Harns (Bact. coli mit Proteus, Staphylokokken, Saprophyten, Diplococcus ureae) oder durch Reininfektion mit letzteren Mikroparasiten.

Eine wichtige Rolle bei Entstehung der Cystitis spielt die *Harnstauung*. Die in die Blase eindringenden Bakterien, die wohl meist aus der Harnröhre stammen und mit dem Katheter eingeschleppt werden, erzeugen nur dann Blasenkatarrh, wenn Harnstauung vorliegt (Strikturen der Harnröhre, Prostatavergrösserung, Blasenlähmung) oder wenn Läsionen der Schleimhaut, z. B. durch Steine, vorhanden sind.

Gonorrhoische akute Cystitis kommt vor, aber selten; die Gonokokken finden sich gelegentlich auch in den Kapillaren und präkapillaren Venen der Harnblase.

Bei *chronischer Cystitis* finden sich Schleimhaut und Submucosa bedeutend verdickt, ebenso die Muscularis (trabekuläre Hypertrophie, Gitter- oder Balkenblase); neben schieferig-grauer Verfärbung der Schleimhaut erscheint dieselbe durch die ungleichmässig gewucherten und prominenten Muskelstränge gitterförmig

Taf. 13a. **Ulceröse und miliare Tuberkulose der Harnblase.**

Schleimhaut der Blase intensiv gerötet und geschwellt. Auf der hinteren Wand 2 markstückgrosse Geschwüre mit unregelmässigen fetzigen Rändern. Ausserdem sieht man in der Schleimhaut in grösserer Zahl Miliartuberkel eingestreut, die wie Solitärfollikel des Darmes aussehen.

Bei der 34jährigen Patientin, die an vorgeschrittener und ausgedehnter Uro-Genital-Tuberkulose starb, fanden sich doppelseitige Tuberkulose der Nieren, deszendierende tuberkulöse Nephro-Pyelitis, tuberkulöse Ureteritis und Cystitis, ausserdem käsige Tuberkulose des rechten Ovariums.

Als Nebenbefunde: Subakute und subchronische Tuberkulose beider Lungenspitzen mit beginnender Cavernenbildung, Adhäsiv-Pleuritis über beiden Lungenspitzen. Exzessive Abmagerung, Körpergewicht 28 Kilo.

Im Leben bestand Verdacht auf tuberkulöse Wirbelcaries und Psoas-Abscess, der sich bei der Obduktion nicht bestätigte. (Sektions-Journal Nr. 682. 1900.)

---

uneben, in den höheren Graden ähnlich der Innenfläche der Herzventrikel. Zwischen den mächtig entwickelten Muskelbündeln entwickeln sich flache Vertiefungen und Ausbuchtungen der Blasenwandung, *Divertikel* verschiedenen Umfangs (Taf. 13). Durch die Stagnation des Inhalts in den nicht kontraktionsfähigen Divertikeln wird die Gefahr der Cystitis gesteigert; aus derselben Ursache besteht in den Divertikeln eine grosse Neigung zur Bildung von Konkrementen und Steinen. — Hie und da beobachtet man im Anschluss an eiterige chronische Cystitis mit und ohne Divertikelbildung eiterige Entzündung des umgebenden Bindegewebs (Paracystitis) mit Abscessbildung, oder des Peritoneal-Uberzugs (Pericystitis). — Die chronische Cystitis ist meist sekundär und entwickelt sich vorwiegend im Anschluss an Striktur der Harnröhre, Prostatahypertrophie, Nephrolithiasis, Erkrankungen des centralen Nervensystems (Tabes, Myelitis) = paretische Retentionscystitis.

Tuberkulöse Cystitis (Taf. 13a) ist selten. Meist finden sich kleine oder grössere linsenförmige Geschwüre mit flachem käsigem Grunde, scharfen, zackigen Rändern; durch Konfluenz vergrössern sich die Ge-

Tab. 13a

schwüre rasch. Neben den gelblichen käsigen Plaques sieht man gelegentlich auch in der Schleimhaut miliare bis halblinsengrosse graue Tuberkel eingestreut. Gleichzeitig besteht meist Blasenkatarrh. Öfters gleichzeitig mit Tuberkulose der Nieren, der Prostata, des Hodens und Samenstrangs (Urogenitaltuberkulose).

Urinfisteln. Unter den fistulösen Kommunikationen der Ureteren, der Blase, der Harnröhre mit Nachbarorganen sind am häufigsten die *Blasen-Scheiden-Fisteln.* Dieselben entstehen häufig allmählich, z. B. bei Carcinom des Uterus, welches in fast der Hälfte aller Fälle (44 %) auf die vordere Scheidenwand und von hier auf die hintere Blasenwandung übergreift und die normalen Gewebe zur Einschmelzung bringt. Wenn gleichzeitig auch die hintere Scheidenwand und die vordere Mastdarm-Wandung ergriffen sind, so kommt es zur Bildung einer *Blasen-Scheiden-Mastdarmfistel.*

Weiterhin entstehen Blasen-Scheiden-Fisteln unter dem Einfluss pathologischer Geburten (Drucknekrose durch den kindlichen Kopf bei Beckenenge, Gesichts-Schieflagen) namentlich bei ungeschickter Anwendung der Zange- und des Perforatoriums sowie bei operativen gynäkologischen Eingriffen. Unwillkürliche Entleerung des Urins durch die Scheide, Inkrustation der letzteren durch Harnsedimente sind Folgezustände. Im Anschluss an die häufig gleichzeitig bestehende Cystitis kann es zu aufsteigender eiteriger Pyelo-Nephritis kommen.

Neubildungen der Harnblase.

Von *gutartigen Geschwülsten* findet sich am häufigsten das *Zotten-Papillom* (papilläre Epitheliome oder Fibro-Epitheliome): Zarte, schwammige, gestielt aufsitzende Geschwülste; reich an Blutgefässen, mit sparsamem Gerüste und reichlichem Epithelbelag. Infolge ihres zarten Baues werden häufig kleine Teilchen

bei der Harnentleerung losgerissen und gleichzeitig mit Blut und Harn nach aussen entleert (Hämaturie); Neigung zu Recidiven.

Sarkom der Blase ist selten, hie und da bei Kindern.

Carcinom der Harnblase kommt primär selten, sekundär häufig vor. Im letzteren Falle ist der primäre Sitz der malignen Neubildung bei Frauen entweder Cervix, Scheide oder Uterus (fast die Hälfte der Uteruscarcinome greift auf die Blase über), bei Männern Mastdarm oder Prostata. Der primäre Blasenkrebs ist entweder von zottigem, papillärem Bau (Zottenkrebs), fungös oder mehr flach infiltriert; hie und da entwickelt er sich sekundär bei Steinbildung. — Hämaturie und Katarrh verbinden sich öfters mit Neoplasmen.

Fremdkörper und Steine in der Harnblase.

Erstere gelangen in die Blase von Nachbarorganen aus, z. B. bei Durchbruch von Dermoid-Cysten (Haare, Knochen), extra-uterinen Fruchtsäcken, ferner gehören hierher Steine, die aus dem Nierenbecken stammen.

Blasensteine finden sich mit Vorliebe im späteren Lebensalter, fast ausschliesslich bei Männern.

Die Blasensteine zerfallen in solche, die aus dem Nierenbecken stammen und renalen Ursprungs sind, und solche, die sich in der Blase bilden. Die *renalen Blasensteine* erzeugen häufig Entzündungen; infolgedessen kommt es zur Zersetzung des Harnes, zur Insufficienz der Blase und mangelhaften Entleerung des Harnes; auf den aus der Niere stammenden Steinen lagern sich Concretionen ab und auf diese Weise kommt es zur Bildung umfangreicher Steine. In der Harnblase selbst entwickeln sich Steine bei Harnverhaltung, wenn die Blase den Harn nicht mehr vollständig zu entleeren vermag im Anschluss an Entzündungen, Gonorrhoe, Prostatahypertrophie. In ähnlicher Weise bilden sich Concretionen um Fremd-

körper, namentlich abgebrochene Katheter oder sonstige Körper, die etwa zum Zwecke der Masturbation in die Harnröhre eingeführt werden und unabsichtlich in die Blase gelangen, wie z. B. Haarnadeln, Nadelbüchsen, Bleistifte.

Blasensteine werden gefährlich durch die begleitende Cystitis; tödlicher Ausgang hie und da infolge von Pyelo-Nephritis und Sepsis.

Krankheiten der Harnröhre.

Die weitaus häufigste und wichtigste Erkrankung der Harnröhre ist die *gonorrhoische Entzündung*, verursacht durch den Gonococcus. Neben den gewöhnlichen entzündlichen Veränderungen findet sich im Beginn und im akuten Stadium die Schleimhaut des vorderen Abschnitts der Harnröhre mit Eiter bedeckt, einzelne Eiterkörperchen sitzen zwischen dem Plattenepithel. Später kommt es zu Abschuppung des Epithels, zu kleinzelliger Infiltration des subepithelialen Gewebes. Im allgemeinen beschränkt sich der entzündliche Prozess auf die Oberfläche der Schleimhaut. Die Gonokokken finden sich vorwiegend intracellular, eingeschlossen in Leucocyten und Epithelien, öfters gemischt mit Eiterkokken.

Wird der Prozess chronisch (*Nachtripper*), so finden sich die Veränderungen hauptsächlich in der pars membranacea: Epithelwucherung, Substanzverluste, Erosionen, die öfters unter Bildung schwieliger Narben heilen und Verengerung der Harnröhre (Strikturen) verursachen. Im Anschluss an die Strikturen kommt es zu Harnverhaltung, Cystitis, Hydronephrose, bei sehr geschwächten und älteren Individuen gelegentlich auch zu Pyelitis und Pyelo-Nephritis. Zahlreiche Fälle von Urethritis chronica nach Gonorrhoe sind nicht infektiös und gonokokkenfrei.

Bei Frauen lokalisiert sich der gonorrhoische Prozess mit Vorliebe in der Cervix uteri und in der Harnröhre, während die mit widerstandsfähigem Epithel

ausgekleidete Vagina mehr sekundär durch den eiterigen Ausfluss des Uterus in Mitleidenschaft gezogen wird. — Fortsetzung des entzündlichen und infektiösen Prozesses auf die Bartholin'schen Drüsen, die Schleimhaut des Uterus, der Tuben, auf die Ovarien und auf das Bauchfell. — Bei Männern Fortsetzung auf die Samenbläschen, Prostata, Nebenhoden und Hoden. Auf metastatischem Wege können sich Gelenkentzündungen hinzugesellen. — Endlich entstehen gelegentlich auch eiterige Prozesse in dem Bindegewebe, welches die Harnröhre umgibt: *peri-* und *paraurethrale Abscesse*, teilweise durch Eiteransammlung in den präformierten, mit Epithel ausgekleideten periurethralen Ausbuchtungen. Ein Teil dieser Abscesse beruht auf Mischinfektion, ebenso die sekundäre eiterige Entzündung der Inguinaldrüsen (Bubonen).

Im Anschluss an Verletzungen der Harnröhre (falsche Wege beim Katheterisieren) kommt es öfters zu Harn- und Eiterinfiltration an der Wurzel des Penis, im Bereich des Hodensackes und Mittelfleisches, zu schweren Formen der eiterig-jauchigen Phlegmone, Gangrän und Tod durch Sepsis (Taf. 13).

Verengerung der Harnröhre (Striktur) findet sich öfters in der pars membranacea durch Narbenkonstriktion nach Gonorrhoe und traumatischen Insulten (Katheter), in der pars prostatica bei älteren Individuen durch Hypertrophie der Prostata (Fig. 2 und 3), ausserdem durch Phimose und Paraphimose.

Krankheiten der männlichen Genitalien.

Mangelhafte Entwicklung der Hoden *(Hypoplasie, Mikrorchie)* verbunden mit Azoospermie und Sterilität findet sich selten, manchmal bei sonst normalen Individuen.

Kryptorchismus: Infolge von ausbleibendem Descensus testiculorum, der häufiger einseitig (Monorchismus) als doppelseitig beobachtet wird, kommt es ebenfalls zu mangelhafter Entwicklung des Hodens und

zu Azoospermie. Der mangelhaft entwickelte Hoden sitzt meist im Leistenkanal (Leistenhoden) und zeichnet sich durch eine besondere Neigung zur Bildung maligner Geschwülste (Sarkom, Carcinom) aus. — *Erworbene Atrophie* des Hodens kommt vor als senile Form, infolge von Compression und Ernährungsstörungen durch Hydrocele, bei Leisten- und Scrotalhernien.

Die *Spermatogenese* wird durch chronische Krankheiten, die zu allgemeiner Kachexie führen, meist aufgehoben, durch akute Krankheiten in der Mehrzahl der Fälle ungünstig beeinflusst und auf ein Minimum reduziert.

Entzündung des Hodens und Nebenhodens.

Orchitis und Epididymitis.

Entzündliche Prozesse im Hoden entstehen meistens sekundär, indem infektiöse Entzündungen durch Vermittlung des Samenstrangs von der Prostata, Harnröhre oder Harnblase aus sich auf den Nebenhoden und Hoden fortsetzen: namentlich ist es die *gonorrhoische Infektion*, die auf diese Weise den Hoden befällt, — ausserdem auch anderweitige eiterige Entzündungen. — Metastatische infektiöse Entzündungen im Hodenparenchym kommen selten vor, z. B. bei Septico-Pyämie, bei Variola. — Mehr gutartige Formen der Orchitis und Epididymitis beobachtet man spontan (ohne nachweisbare Ursache), oder es entstehen derartige meist bald in Heilung oder in Atrophie des Hodens ausgehende Prozesse auf traumatischem Wege. Bei diesen entzündlichen Vorgängen sind die ergriffenen Teile geschwellt, gerötet, meist von vermehrter Konsistenz. Das serös-zellige Exsudat und Infiltrat findet sich sowohl innerhalb der Kanälchen, wie auch im Zwischengewebe. — Ausgang in Resorption und Heilung kommt in der grossen Mehrzahl der Fälle vor, sehr selten Abscessbildung mit Durchbruch in den Scheidenhautsack und nach aussen. Endlich beobachtet man Übergänge zur chronischen Epididymitis und Orchitis

Tab. 14. **Multipler Theer- und Paraffin-Krebs des Hodensacks.** (Nach Volkmann.)

Auf dem Hodensack mehrere rundliche Krebseruptionen; die kleinen mit wallartigem Rande, die grössere — dicht neben der Eichel sitzend — höckerig und zerklüftet. Auf der oberen Fläche des Penis eine weitere bohnengrosse hornige Krebswucherung.

Der 49jährige Patient erkrankte nach 11 Jahre dauernder Beschäftigung in Theer- und Paraffinfabriken. Operative Heilung.

Tab. 15. **Tuberkulose des Hodens.**

In dem vergrösserten Hoden zwei grössere käsige Herde, die konfluierend durch eine breite Brücke ebenfalls verkästen Parenchyms miteinander verbunden sind. In dem grösseren Knoten beginnende Einschmelzung, in dem kleineren vorgeschrittener cavernöser Zerfall. Die von der Umgebung scharf abgegrenzten, trübgelblich verfärbten, morschen Wandschichten von ziemlicher Konsistenz. Gleichzeitig fand sich käsige Tuberkulose des entsprechenden Samenstrangs, der Samenblasen, der Prostata, des Halses der Harnblase, des rechten Ureters sowie des Nierenbeckens und der Nierensubstanz rechts (Taf. 12): Urogenital-Tuberkulose, die wahrscheinlich absteigend von der rechten Niere aus sich auf die erwähnten Organe des Harn- und Geschlechts-Apparates fortgesetzt hatte. Bei dem 25jährigen, hochgradig abgemagerten Patienten fand sich als Todesursache: akute tuberkulöse Basilar-Meningitis (die im Leben keine charakteristischen Symptome verursacht hatte), ferner chronische Tuberkulose der Lungen, ulceröse Tuberkulose des Kehlkopfs und des Darms. (Nr. 11. 1895.)

---

mit bindegewebiger Proliferation und Induration (chronische interstitielle Entzündung) des Nebenhodens und Hodens, Atrophie des Parenchyms, Azoospermie und Sterilität. Das ganze Organ verkleinert sich, ist von welker Konsistenz, blasser Farbe; im Parenchym streifig-weissliche Einlagerung von Bindegewebszügen. — Meist verbindet sich mit derartigen Prozessen eine adhäsive Periorchitis. — Die chronische interstitielle Orchitis, mit Ausgang in Atrophie, ist manchmal luetischen Ursprungs.

Tuberkulose des Hodens. (Taf. 15.)

Dieselbe kommt sehr selten primär vor, in der Regel sekundär und metastatisch (hämatogen). Hie und da verbreitet sich der tuberkulöse Prozess (bei

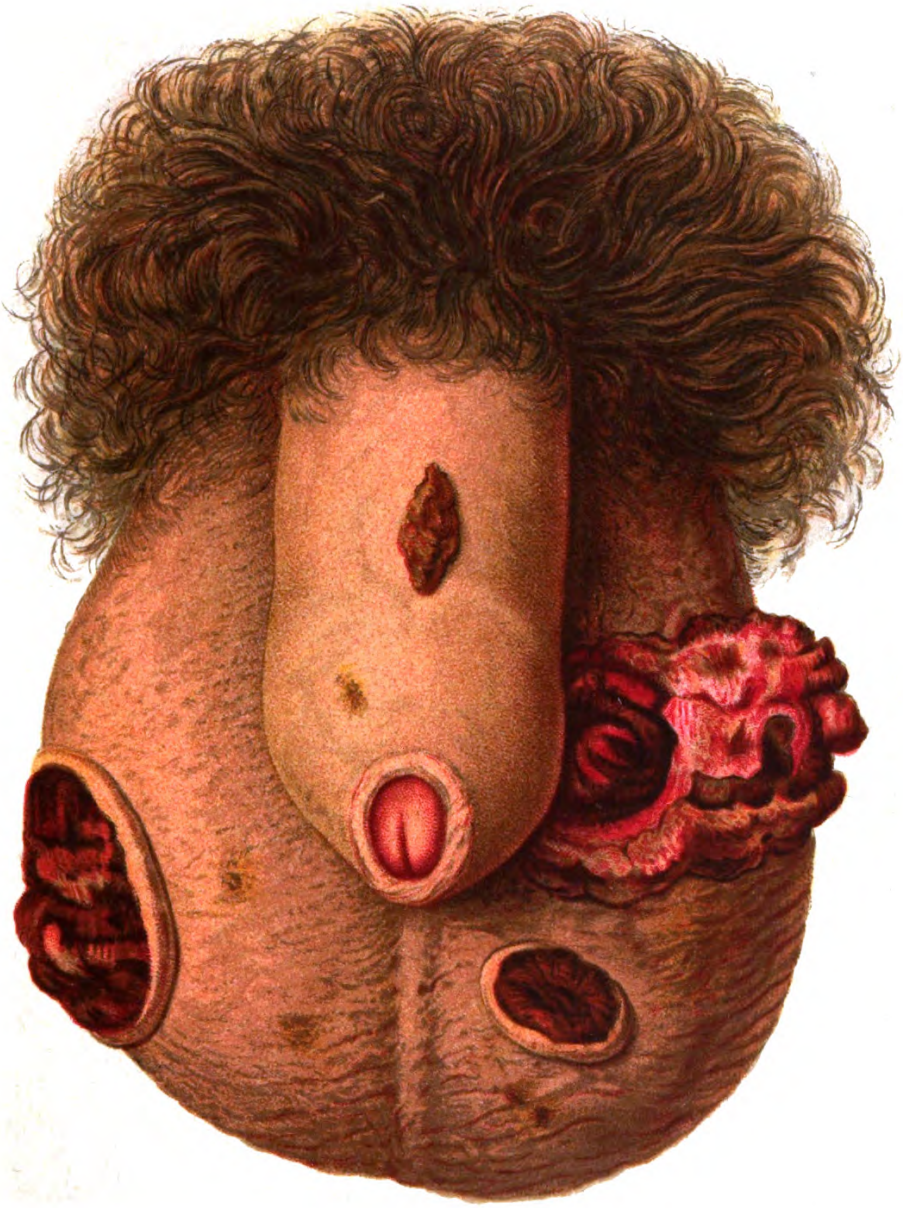

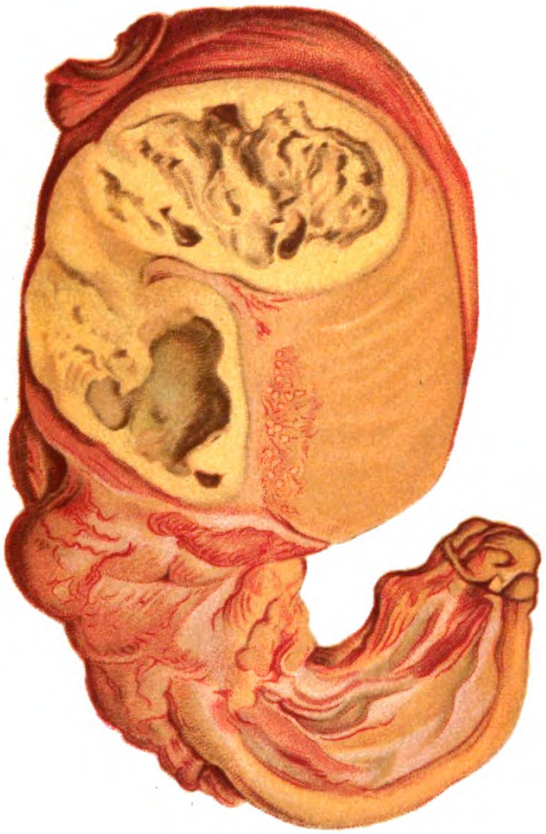

Urogenitaltuberkulose) von den Nieren absteigend auf Blase, Urethra, Samenbläschen, Samenstrang und Hoden; häufiger sieht man ascendierende Tuberkulose von Nebenhoden und Hoden aus auf Vas deferens, Prostata etc. sich verbreiten. — Als Gelegenheitsursachen für Ausbruch der Hodentuberkulose, die schon im frühen Kindesalter häufig angetroffen wird, wirken manchmal Traumen, gesteigerte sexuelle Thätigkeit (bald nach der Verheiratung), ferner gonorrhoische Infektion (18 bis 27 %).

Der Prozess beginnt meist im Schwanz des Nebenhodens: es entwickeln sich kleinere oder grössere gelbliche Knoten, die die Neigung haben zu erweichen (käsig-eiterige Einschmelzung), um nach aussen durchzubrechen; es kommt zur Bildung von Fisteln, aus denen ein dünnflüssiger Eiter sich entleert (Fistula testis tuberculosa). — Vom Schwanzteil des Nebenhodens verbreitet sich der tuberkulöse Prozess auf Körper und Kopf, zuletzt auf die Hodensubstanz und öfters auf die oben genannten Genitalorgane. Der Hoden selbst ist meist erheblich vergrössert; in der Umgebung des grösseren käsigen Herdes finden sich, in das Drüsengewebe eingesprengt, Miliartuberkel, die sich vergrössern, konfluieren und schliesslich auch verkäsen. — Eine häufige Komplikation ist Hydrocele. Spontane Heilung und Stillstand des Prozesses ohne operativen Eingriff kommt vor, ist aber höchst selten. — Sehr selten findet sich eine von vorneherein diffus den ganzen Hoden ergreifende, käsig-tuberkulöse Entzündung (Orchitis tuberculosa diffusa) mit subakutem Verlauf.

Syphilis des Hodens.

Dieselbe findet sich in 2 Formen: 1) als interstitielle fibröse Orchitis oder 2) als Granulom. Bei ersterer entwickelt sich Verdickung und Wucherung der bindegewebigen Teile, vom Corpus Highmori ausgehend; der Prozess geht meistens in Atrophie des

Taf. 15a. **Spermatocele.** Vom oberen Abschnitt des Hodens ausgehend an Stelle des Nebenhodens ein fast hühnereigrosser Tumor, aus zahlreichen grau durchscheinenden kleineren Cysten zusammengesetzt, die beim Anstechen eine weisslich-graue Flüssigkeit entleeren; dieselbe enthält, wie die mikroskopische Untersuchung ergiebt, zahlreiche sehr gut erhaltene Samenfäden.

Der 59jährige Patient (Nr. 599. 1897) war an Apoplexia cerebri gestorben.

Drüsenparenchyms und Schwund der ganzen Drüse aus.

Gummata oder Syphilome kommen entweder für sich allein vor oder in Verbindung mit der diffusen interstitiellen Orchitis atrophicans. Die Gummata sind von verschiedenem Umfang, von gelblicher Farbe, trocken, kautschukartig. Im günstigen Falle (bei erfolgreicher antiluetischer Therapie) kommt es zur allmählichen Resorption und Bildung fibröser Narben. Adhäsive Periorchitis mit Obliteration des Scheidenhautsackes sind meist damit verbunden.

Geschwülste des Hodens.

Als primäre Geschwülste finden sich im Hoden am häufigsten das Sarkom, namentlich das grosszellige Alveolar-Sarkom (Endotheliom) — am häufigsten zwischen dem 30.—40. Lebensjahre, seltener das Adenom und Carcinom; ferner öfters Mischgeschwülste: Cystoide, Enchondrome, Cysto-Sarkome und Cysto-Carcinome. Diese Mischgeschwülste sind teratoider Natur, enthalten Abkömmlinge des Ekto-, Meso- und Endoderms, sind angeboren, um im späteren Lebensalter — nach der Pubertät — sich weiter zu entwickeln; sie stehen den soliden Teratomen des Ovariums am nächsten und werden auf parthenogenetische Entwicklung *einer* Samenzelle zurückgeführt.

Retentionscysten mit spermatozoenhaltiger Flüssigkeit als Inhalt werden als *Spermatocelen* oder Samencysten bezeichnet, gehen meist vom Kopf des Nebenhodens aus und entstehen aus Vasa aberrantia (Taf. 15a).

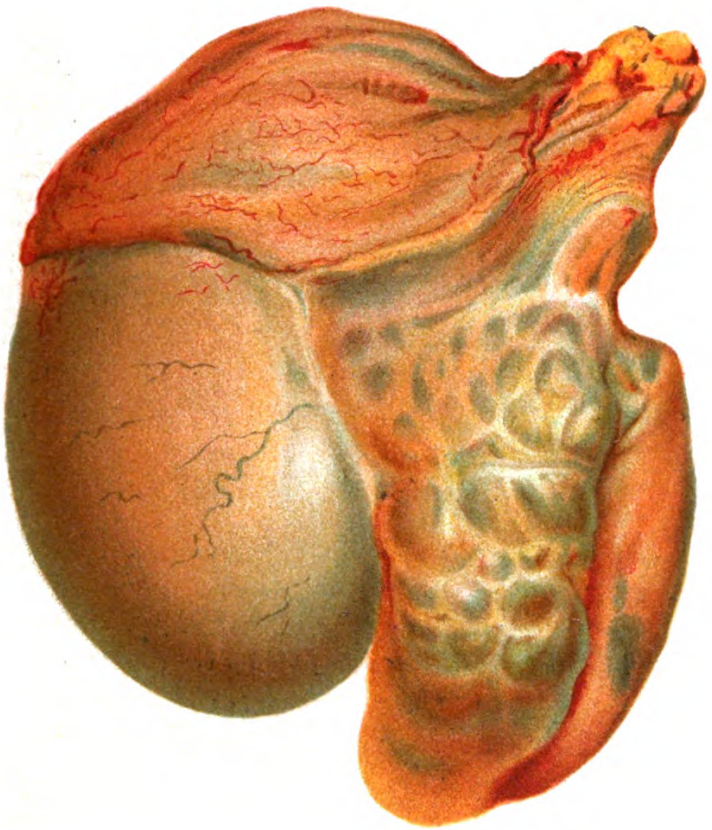

Am *Hodensack* finden sich öfters Elephantiasis, ferner hochgradiges Ödem bei allgemeinem Hydrops.

Entzündungen verschiedener Art — namentlich im Anschluss an periurethrale Abscesse des Mittelfleisches, Harninfiltration bei Defekten der Harnröhre — finden sich öfters mit Ausgang in Phlegmone, Verjauchung.

Von *Neubildungen am Hodensack* sind zu nennen: Lipome, ferner selten Carcinom, namentlich der ätiologisch merkwürdige und lehrreiche Theer-, Paraffin- und Schornsteinfegerkrebs (Taf. 14).

Krankheiten des Samenstrangs und der Tunica vaginalis propria.

Entzündung der Samenleiter (*Funiculitis*) entsteht aus verschiedenen Ursachen: selten traumatisch, öfters in Verbindung mit akuter Entzündung des Nebenhodens; aus der einfachen Schwellung und Verdickung können sich Eiterung und Abscessbildung entwickeln. Bei chronischer (namentlich luetischer) Orchitis und Epididymitis kann der Prozess auch auf die Samenleiter übergreifen; es kommt zu Induration der bindegewebigen Wandschichten und deren Hüllen, zu Atresie derselben.

Unter *Hydrocele* (Wasserbruch) versteht man Anhäufung wässeriger Flüssigkeit in der Tunica vaginalis propria testis. Die Flüssigkeit ist meist klar, manchmal blutgemischt, schokoladefarbig (*Hämatocele*). Man unterscheidet *Hydrocele congenita* bei offenbleibendem Peritonealfortsatz. Häufiger kommt die *Hydrocele acquisita* vor, die keine einfache Sackwassersucht darstellt, sondern meist entzündlichen Ursprungs ist (Periorchitis serosa): dieselbe entsteht traumatisch oder im Anschluss an Epididymitis gonorrhoica; das seröse Exsudat wird resorbiert, oder es bleiben bindegewebige Verwachsungen, Obliteration des Scheidenhautsackes zurück, oder der Prozess wird chronisch: *Hydrocele chronica,* wobei der erweiterte Scheidenhautsack sich

birnförmig erweitert, den Umfang einer Faust oder eines Kindskopfs erreichen und mehrere Pfund Flüssigkeit einschliessen kann.

Unter *Varicocele* versteht man varicöse Erweiterung der Venen des Samenstrangs, die ein Convolut von wurmartigen Strängen bilden; dieselbe ist linkerseits häufiger als rechts.

Krankheiten der Prostata.

Akute Entzündung (*katarrhalische Prostatitis*) mit Schwellung der Drüse kommt öfters vor im Anschluss an gonorrhoische Urethritis oder auch aus traumatischer Ursache (Katheter-Anwendung, falsche Wege). Kommt es zur Eiterung, so entstehen Abscesse, die sich abkapseln, eindicken und verkalken können; oder es kommt zur Perforation und Fistelbildung in den Mastdarm, in die Urethra, nach aussen in die Mittelfleischgegend (rectale, urethrale, perineale Fisteln).

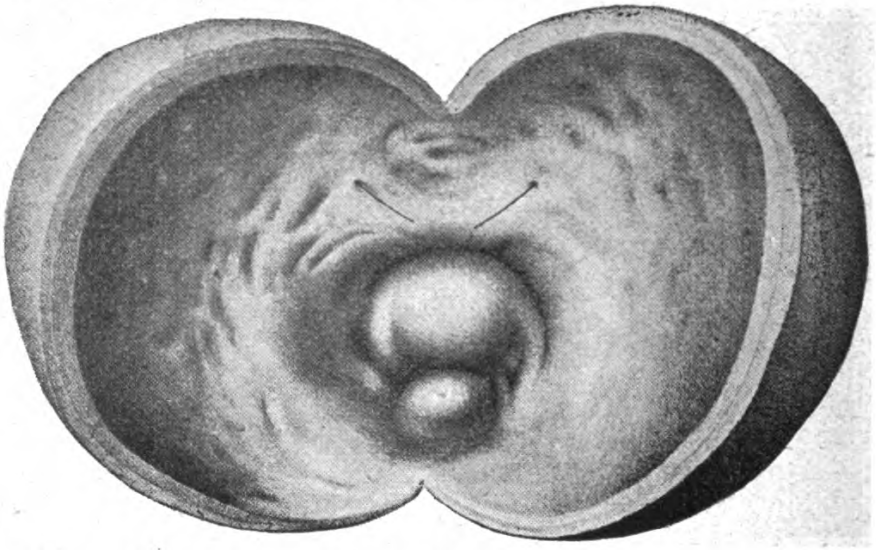

Fig. 2. *Hypertrophie und Dilatation der Harnblase* in Folge von Striktur der Harnröhre durch Hypertrophie der Prostata. (Nach Cruveilhier)

Die von oben und vorn geöffnete Harnblase zeigt erhebliche Wandverdickung infolge von Hypertrophie der Muscularis. Das Orificium internum der Harnröhre sowie die pars prostatica derselben in hohem Grade verengt durch 2 halbkugelig in das Lumen des Blasenhalses vorgewölbte Tumoren, Teilen der hypertrophischen Prostata. Die Mündungen der beiden Ureteren durch Sonden markirt.

Chronische Entzündung der Prostata entsteht aus der vorhergehenden. Das Drüsenparenchym zeigt bräunliche Verfärbung. Bei infektiösen chronischen Affektionen des Harnapparats können sich ebenfalls Abscesse bilden.

Vergrösserung der Prostata (Fig. 2 u. 3) kommt namentlich im höheren Alter sehr häufig vor, ungefähr bei $^1/_3$ aller Greise. — Es handelt sich entweder um wahre Hypertrophie, seltener um diffuses Adenom, Fibro-Myom oder Mischgeschwülste (eine scharfe Abgrenzung der einzelnen Geschwulstformen ist oft nicht möglich; Adenome zeigen meist geringere Konsistenz, vermehrte Weichheit, Fibro-Myome mehr derbe Konsistenz), sehr selten um maligne Tumoren: Sarkom und Carcinom. Infolge der Prostata-Vergrösserung kommt es zu Stenose der pars prostatica der Urethra oder des Orificium vesicale derselben, letzteres namentlich in jenen Fällen, in denen der Mittellappen zapfenartig oder halbkugelig in den Blasenhals hineinragt (Fig. 2) und bei der Kontraktion der Blase durch den andrängenden Harn nach Art eines Schwammes in die Mündung der Harnröhre hineingepresst wird. Sekundär kommt es dann wie bei Strikturen der Harnröhre zu kompensatorischer Hypertrophie der Harnblase, zur Erweiterung der Ureteren, Hydronephrose, Cystitis und gelegentlich auch zu septischer Pyelo-Nephritis mit letalem Ausgang.

Atrophie der Prostata findet sich bei marantischen Individuen, bei Kastraten. Auch die pathologisch vergrösserte Prostata, namentlich die weichere Form, atrophiert und verkleinert sich rasch nach Kastration, wie neuere operative Ergebnisse zeigen. Diese Erfahrungen lehren, dass die Prostata als accessorische Geschlechtsdrüse in ihrem Bestande und in ihrer Entwicklung ganz von der Integrität der Hoden abhängig ist; mit dem Fortfall des Nerveneinflusses, der den funktionellen Zusammenhang der beiden Drüsen vermittelt, beginnt die Atrophie der

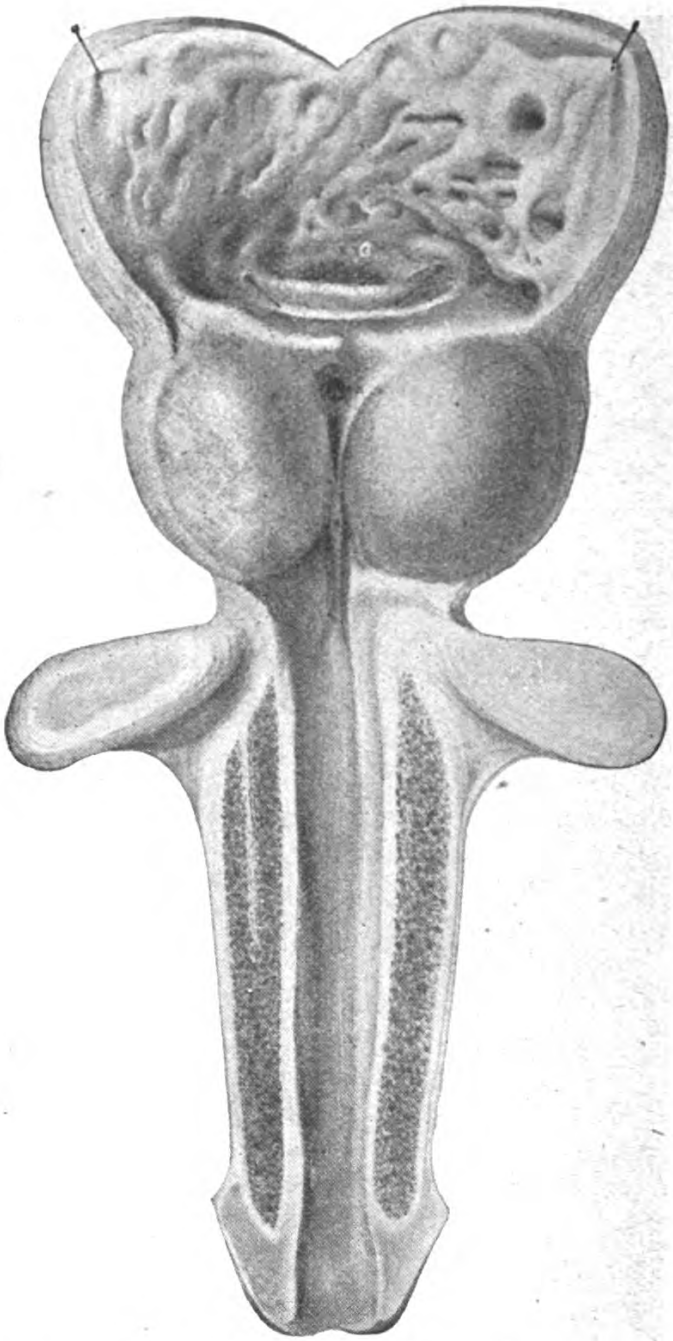

Fig. 3. *Hypertrophie der Prostata.*

Starke Verengerung der pars prostatica der Harnröhre, sekundäre Hypertrophie der Blase, chronische Cystitis mit Bildung zahlreicher Divertikel. Die beiden seitlichen Lappen der Prostata bedeutend geschwellt, das Lumen der Harnröhre entsprechend verengt. Trabekuläre Hypertrophie der Blasenwandung, zwischen den Trabekeln zahlreiche Ausbuchtungen (Divertikel) der Schleimhaut. (Nach Cruveilhier.)

Drüse. In ähnlicher Weise wie die Kastration auf die Prostata wirkt auch die Resektion der Samenleiter, jedoch weniger sicher.

Konkremente und Steine finden sich in der Prostata öfters. Die ersteren — sogenannte Concretionen (färben sich mit Jod blauviolett, mit Methylviolett rot wie Amyloid-Substanzen) — kommen in der Drüse geschlechtsreifer Männer fast regelmässig vor; sie entstehen wahrscheinlich durch einen Gerinnungsvorgang aus dem eiweisshaltigen Sekret oder aus absterbenden Zellen. — Die meist in grösserer Zahl vorkommenden Steine sind von bräunlicher oder gelblicher Farbe.

Krankheiten der weiblichen Geschlechtsorgane.

Ovarien.

Mangelhafte Entwicklung (Hypoplasie) findet sich bei rudimentärer Entwicklung des Uterus; die Graafschen Follikel fehlen oder sind mangelhaft angelegt. Diese Entwicklungshemmung ist öfters verbunden mit kümmerlicher Entwicklung des ganzen Körpers, Anämie, Chlorose, mit abnormer Kleinheit des Herzens, Enge und Dünnwandigkeit der Aorta und grösseren Arterienstämme.

Dislokation der Ovarien entsteht häufig durch den Zug von peritonealen Verwachsungen (adhäsive und obliterierende Pelveoperitonitis und Peri-Oophoritis); die Ovarien sind manchmal förmlich eingebettet in derartige organisierte Entzündungsprodukte, oft schwer aufzufinden, namentlich wenn sekundäre Atrophie derselben sich hinzugesellt hat. Abnorme Fixation und Verlagerung der Tuben, Obliteration der abdominalen Tubar-Ostien, Hydro- und Pyo-Salpinx sind häufig damit verbunden.

Cirkulationsstörungen (Kongestion, venöse Hyperämie) entwickeln sich aus denselben Ursachen, wie in

anderen drüsigen Organen. — Neben der physiologischen Blutung beim Platzen der Follikel, die zur Bildung eines Corpus luteum führt, kommen Blutungen verhältnismässig häufig vor in den cystösen Neubildungen der Drüse: Bildung hämorrhagischer Cysten.

Entzündung des Ovariums, Oophoritis.

Ein seltener Prozess, häufiger sekundär als idiopathisch.

Bei *akuten Formen der Entzündung,* die gewöhnlich in eine follikuläre und interstitielle unterschieden wird, sind die Ovarien geschwellt, stark durchfeuchtet. Selten kommt es zur Bildung herdförmiger Abscesse. Am häufigsten findet sich die akute infektiöse Oophoritis im Anschluss an septische und eiterige Prozesse des Endometriums, der Tuben, des Becken-Peritoneums. Im letzteren Falle und bei Ausgang in Heilung kommt es zu adhäsiver Verwachsung der Ovarien mit den umgebenden Organen, sowie zu Atrophie.

Chronische interstitielle Oophoritis mit Ausgang in Granular-Atrophie wird öfters beobachtet unter dem Einfluss von schwächenden Allgemeinerkrankungen oder aus unbekannten Ursachen und betrifft regelmässig beide Ovarien. Der anfangs hyperplastische Prozess beginnt in der Rinde und schreitet gegen das Centrum hin fort, es kommt zu Verödung der Follikel und somit zur Aufhebung der Funktion des Organs und zur Sterilität. Zuletzt findet man die Ovarien geschrumpft, von brettartig derber Konsistenz, die Oberfläche grobhöckerig granuliert.

Geschwülste der Ovarien.

Die Ovarien sind zur Geschwulstbildung auffallend disponiert. Bei Naturvölkern (Negerinnen in Nordamerika) sind Ovarialgeschwülste erheblich seltener (1:15), bei Thieren höchst selten. — Ähnlich wie die Geschwülste der Mamma beruhen diejenigen der Ovarien und des Uterus auf erworbener und erblicher

Degeneration der Rasse. Man unterscheidet solide Tumoren (ca. 5—10%) und Cysten-Geschwülste, ferner bindegewebige und epitheliale, gutartige und bösartige Tumoren.

1. *Bindegewebs-Geschwülste.* Sehr selten finden sich Chondrome, etwas häufiger das Fibrom (Fig. 4). Letzteres — namentlich die weiche Form — kann sehr umfangreich werden, ein Gewicht von 25—30 Kilo erreichen. Der Stil der Geschwulst besteht aus dem kurzen und breiten Mesovarium. Hie und da finden sich auch glatte Muskelelemente beigemischt (Myo-Fibrom) oder es finden sich Kombinationen mit Chondrom.



Fig. 4.
Myxo-Fibrom des Eierstocks l. ng gestielt. (Präp. der Münch. Frauenklinik.)

2. *Sarkome der Ovarien* sind unter den soliden Tumoren der Ovarien die häufigsten. Sie werden hühnerei- bis mannskopfgross, öfters doppelseitig; man unterscheidet Spindel- und Rundzellen-Sarkome. Dieselben sind von ziemlich derber Konsistenz, von weisslicher Farbe, Schnittfläche meist saftig glänzend. In neuerer Zeit wurden auch *Angio-Sarkome* (Endotheliome) beobachtet. Die bei Kindern selten beobachteten medullaren Sarkome wurden früher vielfach den Krebsen zugerechnet. Öfters finden sich Mischgeschwülste: Fibro- und Adeno-Sarkom (aus Cystadenomen), Sarcoma carcinomatodes.

Sekundäre Sarkomatose der Ovarien wird selten beobachtet, am ehesten bei Sarkomatose und Fibro-Sarkomatose des Bauchfells.

Epitheliale Geschwülste.

Maligne Tumoren epithelialen Ursprungs sind selten, hie und da auch metastatisch. Man beobachtet Skirrhus, Markschwamm und sehr selten Gallertkrebs; meist ist das ganze Organ in der Neubildung untergegangen, öfters doppelseitig. Manchmal entwickelt sich Carcinom aus dem Adeno-Cystom = Cystoma carcinomatosum oder Adeno-Cysto-Carcinom.

Das *papilläre Epitheliom* (Oberflächen-Papillom) des Ovarium ist ebenfalls selten; besteht aus gefäss-

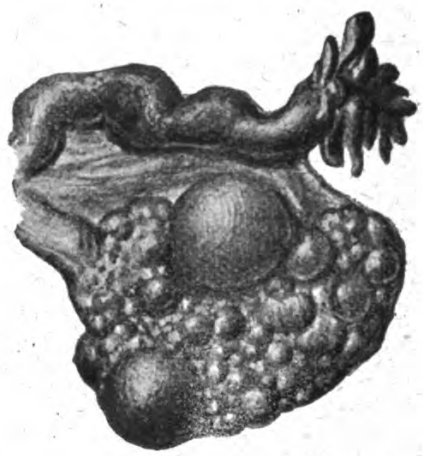

Fig. 5. *Multiple Cysten des Eierstocks* (oligo-cystische Ovarialdegeneration).

reichen zottigen Wucherungen, die mit Zylinderepithel reichlich bedeckt sind.

Die cystösen Geschwülste der Ovarien finden sich in drei Formen:

1. Als *einfache Follikularcysten* (Hydrops follicularis, Hydrops der Graaf'schen Follikel). Im Initialstadium lässt sich öfters das Ei noch auffinden. Dieselben kommen solitär und multipel (Fig. 5 und 6) vor, sind in der Regel unilokulär. Sie entstehen meist erst im geschlechtsreifen Alter und sind von sehr verschiedenem Umfang: stecknadelkopf- und erbsen- bis mannskopfgross. Die Innenfläche glatt, von einem einschichtigen, zylindrischen oder abge-

platteten Epithel ausgekleidet, der Inhalt meist klar serös, hie und da mit verändertem Blute gemischt. — Einfache Ovarialcysten können sich gelegentlich auch aus einem adenoiden Vorstadium entwickeln. — Eine besondere Varietät sind die selteneren bis apfelgrossen *Corpus-luteum-Cysten*, die aus dem Corpus luteum sich entwickeln: dieselben zeigen auf ihrer rostfarbigen oder ockergelben Innenwand meist deutliche

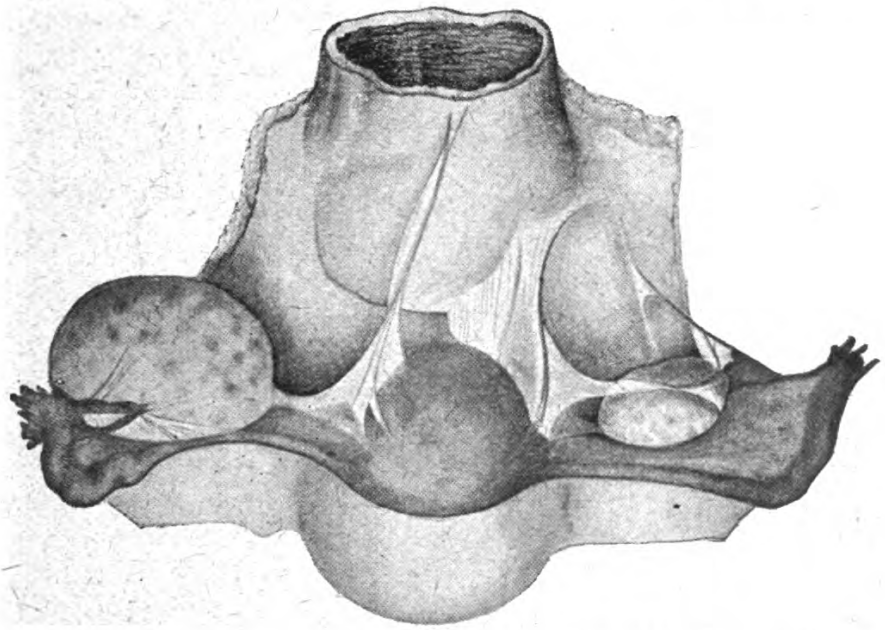

Fig. 6. *Cystöse Degeneration und Schwellung des rechten Eierstocks. Adhäsive Perimetritis und Pelveo-Peritonitis.*

Das rechte Ovarium auf das 3—4 fache vergrössert, vom Umfang eines kleinen Hühnereis, von zahlreichen Cysten durchsetzt. Die hintere Fläche des Uterus und das rechte Ovarium durch bindegewebige Spangen und Pseudomembranen mit dem parietalen Bauchfell mehrfach verbunden. Nach unten die Harnblase, nach oben das Rectum sichtbar. No. 92. 1888. W. 21 Jahre alt. Tod in Folge von Hystero-Epilepsie. $^2/_5$ der nat. Grösse.

Faltenbildung, der Inhalt dünnflüssig oder syrupartig, von gelblicher oder rotbrauner Farbe.

2. Die *multilokulären Cystome* oder *Cystadenome* der Ovarien (Cystoide) entstehen in der Regel aus dem Keimepithel oder den Pflüger'schen Schläuchen und bilden die am häufigsten vorkommenden Ovarial-Tumoren. Dieselben sind, je nach dem Stadium ihrer Entwicklung, von sehr verschiedenem Umfang und können

20, 30—40 Kilo schwer werden. — Man unterscheidet *glanduläre* und *papilläre Adeno-Cystome*. — Diese Tumoren sind von halbweicher Konsistenz, fluktuierender Beschaffenheit, aussen vollkommen glatt. Beim Einschneiden entleeren sich graue und grau-weissliche, zähflüssige und glasige Massen; dieselben sind öfters mit verändertem Blute gemischt (Stieldrehung) und enthalten reichlich mucinähnliche Körper (Pseudo-Mucin); auf der Schnittfläche sieht man einen waben-

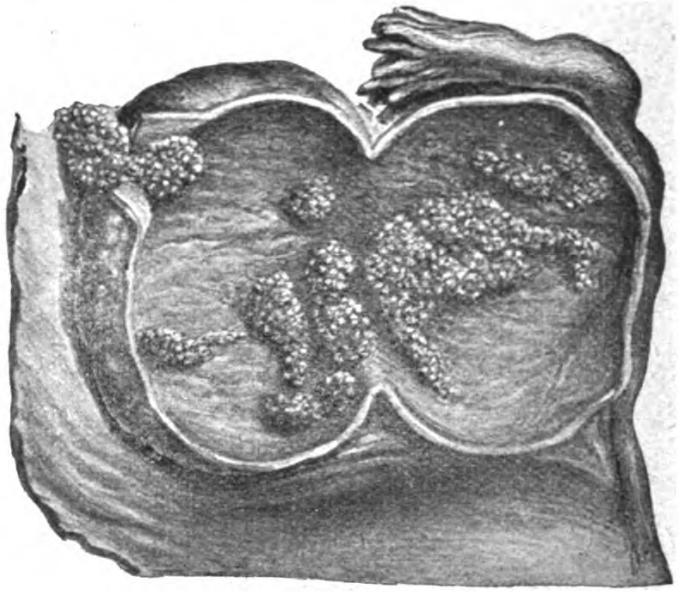

Fig. 7. *Cistoma proliferum papillare des Eierstocks.* Auf der Cystenwandung Conglomerate von papillären Bildungen, an einer Stelle die Wandung durchwuchernd. (Präp. der Münch. Frauenklinik.)

artigen, unregelmässigen Bau, indem grössere und kleinere dicht aneinander stehende Cysten, vielfach miteinander kommunizierend, sichtbar werden.

Während die Innenfläche der *glandulären* Geschwülste (Fig. 8) glatt ist und neue Cysten sich durch Einstülpung und Abschnürung der Epithelschicht bilden, lassen die *papillären Cystadenome* (Fig. 7) eine reichliche Wucherung zottiger und papillärer Gebilde, die mit Zylinderflimmer-Epithel bekleidet sind, in ihren Hohlräumen erkennen.

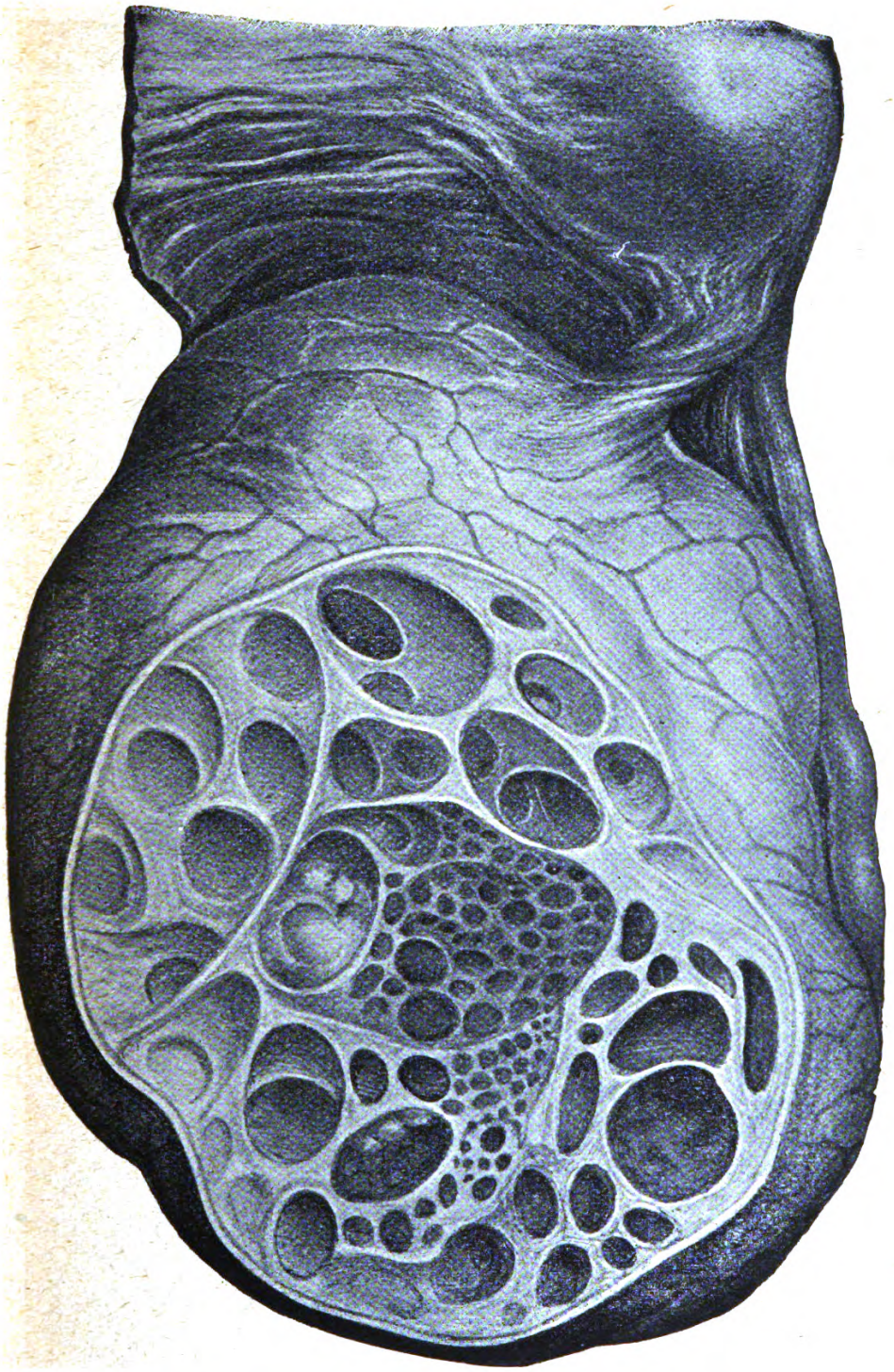

Fig. 8. ***Multilokuläres glanduläres Myxoid-Cystom des Eierstocks,*** mit Stieldrehung. (Präp. der Münch. Frauenklinik.)

Die papillären Cystadenome (Cystoma proliferum papillare) sind öfters doppelseitig, sitzen meist intraligamentär, wachsen langsam.

Mischgeschwülste kommen, ausgehend von multilokulären Cystadenomen, öfters vor: namentlich das Carcinom entwickelt sich gelegentlich in einem ursprünglichen Cystadenom. — Die Cystadenome kommen nur in 5 % aller Fälle doppelseitig vor; die Mehrzahl (70 %) findet sich bei Frauen vor dem 40. Lebensjahre, 20 % im Alter zwischen 40—50 Jahren, im höheren Lebensalter verhältnismässig selten.

3. Die *Dermoidcysten* der Ovarien bilden etwa 3—4 % der Ovarialgeschwülste und gehören zu den teratoiden Geschwülsten. Dieselben sind meist von mässigem Umfang, wachsen langsam, sind kongenitalen Ursprungs und enthalten Abkömmlinge sämtlicher Keimblätter. Die Innenwandung zeigt den Bau der äusseren Haut: Epidermis, Haare, Haarbälge, Talg- und Schweissdrüsen; kleine vorspringende Höcker (rudimentäre Kopfkappen) enthalten Knochen mit Zähnen, manchmal rudimentäre Anlagen von Hirnsubstanz, Augen, flimmerndes Endoderm. Niemals finden sich Anlagen des Cirkulations-Apparates (Herz, Gefässe) oder der Nieren: es handelt sich demnach nicht um versprengte embryonale Keime, sondern um parasitäre Föten, um rudimentäre Ovarialparasiten, um Abortiv-Missbildung einer Eizelle.

Der freie Inhalt der Cysten besteht aus einer talgartigen, eingedickten Masse mit reichlichen Haaren.

Krankheiten der Tuben.

Lageveränderungen der Tuben namentlich nach hinten und unten, häufig verbunden mit Knickung, Zerrung und Obliteration, kommen durch verschiedene Einflüsse zustande: durch Lageveränderungen des Uterus, Tumoren des Uterus und der Ovarien, bindegewebige Adhäsionen des kleinen Beckens (adhäsive Pelveo-Peritonitis).

Verengerung und Verschluss der Tuben entstehen öfters im Anschluss an Katarrh, peritonitische Verwachsungen am Ostium abdominale. Am Ostium uterinum Verengerung durch Tumoren des Uterus; endlich führen Lageveränderungen der Tube zu Knickung derselben und zur Stenose des Lumens.

Hydrosalpinx. (Taf. 20.)

Bei Verschluss des abdominalen Ostiums erweitert sich infolge von Sekretanhäufung zunächst der laterale Abschnitt und allmählich die ganze Tube. Die erweiterte Tube füllt sich mit einem wässerigen, klaren Inhalt (Rententionshydrops), wird bis finger- und daumendick; infolge der Erweiterung entsteht ein gewundener länglicher Sack, von wurst- oder darmförmigem Aussehen; durch vorspringende Querfalten im Innern entstehen rosenkranzartig aneinandergereihte Hohlräume. Wenn diese Anomalie sich doppelseitig entwickelt, ist Sterilität die Folge.

Die sogenannten Tubo-Ovarialcysten beruhen auf einem Hydrops tubae cysticus und unterscheiden sich von der gewöhnlichen Hydrosalpinx dadurch dass das Ovarium bei der Verwachsung mit in die Cystenwandung einbezogen ist; das Ovarium ist von den Fimbrien umfasst wie der Stein im Siegelring. Diese Cysten haben Retortenform, deren kugeliges laterales Endstück in ein schlauchförmiges, zum Uterus führendes Stück übergeht. In manchen Fällen ist das Ovarium an der Cystenbildung beteiligt: die Ovarialcyste ist mit der Tubencyste verwachsen.

Blutung der Tubenschleimhaut

entsteht aus verschiedenen Ursachen (Menstruation, entzündliche Prozesse, Infektionskrankheiten). Das ergossene Blut kann sich in die Bauchhöhle entleeren und zur Bildung einer *Haematocele retrouterina* führen. Bei Obliteration des abdominalen Ostiums häuft sich das ergossene Blut im Lumen der Tube an, erweitert

dieselbe: *Hämatosalpinx, Hämatom der Tube*, äusserlich von ähnlichem Aussehen wie Hydrosalpinx. Endlich entsteht Hämatosalpinx im Anschluss an Gynatresie (Atresie der Cervix, der Vagina) — gleichzeitig mit Hämatometra.

Bei Tubarschwangerschaft erfolgt im Anschluss an Ruptur häufig tödliche Verblutung in die Bauchhöhle.

Entzündung der Tuben, Salpingitis.

Die Entzündung der Tubenschleimhaut kommt akut vor und chronisch; meistens ist der entzündliche und infektiöse Prozess fortgesetzt auf dem Wege der Kontinuität von der Schleimhaut des Uterus.

Die leichteren Formen werden als *Tubenkatarrhe* (Salpingitis katarrhalis) bezeichnet: es finden sich die gewöhnlichen Veränderungen leichter Schleimhautentzündung, sowie ein serös-schleimiges Sekret. Durch Fortsetzung auf das Ostium abdominale kann es zu umschriebener Peritonitis kommen, oder es kommt zu Verschluss und Retentions-Hydrops der entzündeten Tube. Häufig Ausgang in Heilung.

Bei *intensiver Entzündung*, besonders bei Fortsetzung gonorrhoischer Prozesse mit und ohne Mischinfektion von der Vagina und dem Uterus aus, wird das Exsudat eiterig; es kommt zu reichlicher Anhäufung von Eiter: *Pyo-Salpinx* (Taf. 23). Bei Fortsetzung auf das Bauchfell: eiterige Salpingo-Peritonitis und Peri-salpingitis. — Selten beobachtet man eiterige Einschmelzung der Tubenwand und Perforation in die Bauchhöhle. Heilung der eiterigen Salpingitis meist erst nach längerer Dauer.

Septische eiterige und eiterig-jauchige Salpingitis entsteht hie und da im Anschluss an puerperale infektiöse Endometritis und kann ebenfalls zu *tödlicher Salpingo-Peritonitis* führen. Häufiger setzt sich der puerperale endometritische Prozess auf das Bauchfell fort durch Vermittlung der Lymphbahnen des Uterus

und seiner Adnexa. Selten beobachtet man im Puerperium nach Ablauf eines latenten Stadiums akute eiterige Péritonitis, ausgehend von eiteriger Salpingitis (Spätinfektion).

Tuberkulose der Tuben findet sich ähnlich wie auf der Schleimhaut des Uterus in Form einer käsigen Entzündung; die Tuben verwandeln sich in derbe, starre Röhren mit knotigen oder rosenkranzartigen Anschwellungen, die Schleimhaut wie zerklüftet und in käsiger Nekrose. Der Prozess kann absteigend vom Ostium abdominale aus beginnen — sekundär im Anschluss an Peritonealtuberkulose, oder aufsteigend vom Uterus aus auf die Tube sich fortsetzen.

Neubildungen der Tuben sind höchst selten: Fibrome, Myome, Papillome werden beobachtet.

Tubar-Schwangerschaft. (Taf. 22.)

Die sogenannte Extra-uterin-Schwangerschaft (ektopische Schwangerschaft) kommt in zahlreichen Formen vor.

Man unterscheidet:

1) *Graviditas abdominalis* (peritonealis et extraperitonealis), wenn sich das befruchtete Ei an irgend einer Stelle des Peritoneums oder intraligamentär zwischen den Blättern des Ligamentum ovarii dicht am Hilus des Ovariums entwickelt.

2) Bei *Graviditas ovarialis* geht die Entwicklung des Eies auf dem Ovarium vor sich.

3) *Graviditas tubaria.* Entwickelt sich das Ei im Anfangsteil der Tube (uteriner Abschnitt), so spricht man von interstitieller oder tubo-uteriner Schwangerschaft (eine sehr seltene Form); oder das Ei entwickelt sich in der Tube selbst (eigentliche Tubar-Schwangerschaft); die dritte Varietät: die tubo-abdominale Gravidität ist überaus selten, indem es sich bei derartigen Fällen meist um eine verkannte Tubar- oder Abdominalgravidität handelt.

Sehr häufig, vielleicht in der Mehrzahl der Fälle, entstehen die abdominalen und ovarialen Formen aus einer ursprünglich tubaren Gravidität.

Die Ausgänge sind sehr mannigfaltig:

In der Mehrzahl der Fälle (70%) kommt es bei ektopischer Schwangerschaft innerhalb der ersten drei Monate zum *Tuben-Abort* (Ausstossung des Eies durch das Ostium abdominale), oder zu Ruptur des Fruchtsackes mit verschiedenen Folgen: Fruchttod und allmähliche Resorption des Eies; bei Ruptur in die Bauchhöhle entsteht ein Hämatom (Haematocele retrouterina), oder die Hämatombildung lokalisiert sich im Ligamentum latum bei Ruptur in dasselbe; fernerhin heobachtet man tödlichen Ausgang infolge innerer Verblutung, oder die Frucht wird bis zum normalen Ende ausgetragen, kann operativ entfernt werden, oder stirbt ab und wandelt sich in ein Lithopädion um; der Fruchtsack kann vereitern und in irgend ein Nachbarorgan (Blase, Darm) durchbrechen.

Durch Wucherung des Zottenepithels entsteht bei Tubarschwangerschaft eine fötale Saugplatte, die sich an die Schleimhaut anlegt, letztere sowie die Muscularis bis auf dünne Reste durchwuchert und bis in die Subserosa vordringt; auf diese Weise wird durch das Ei die Tubenwand usuriert, an der Placentarstelle erfolgt die Ruptur und so bereitet sich das Ei selbst den Tod.

Krankheiten des Uterus.

Lageveränderungen des Uterus.

Die wichtigsten sind die *Beugungen* und *Knickungen*. Bei den ersteren liegt der Beugungswinkel im Scheidengewölbe, der Uterus ist in toto nach vorn oder rückwärts verlagert. Bei den Knickungen (Flexionen) liegt der Winkel in der Gegend des inneren Muttermundes, die Axe des Uterus selbst bildet einen spitzen oder rechten Winkel mit der Axe des Uterushalses.

Die Knickungen sind entweder beweglich oder fixiert, namentlich durch bindegewebige Entzündungsprodukte.

Anteflexio uteri: Der Körper des Uterus liegt auf dem vorderen Scheidengewölbe, die Knickung ist entweder retortenförmig oder winkelig. Die Anteflexio mobilis ist in der Regel ein physiologischer Zustand, die seltene fixierte Anteflexio ist pathologisch.

Anteversio uteri: Die Axe der Cervix und des Uterus liegt horizontal und steht senkrecht zur Seitenaxe. Indem der Uterus nach vorne fällt, ist der Muttermund gegen das Kreuzbein gerichtet. Bei gesteigertem chronischen intraabdominalen Druck, z. B. bei Kypho-Skoliose mit bedeutender Verkürzung der Wirbelsäule, hat Verfasser wiederholt eine pathologische Anteversio mobilis konstatiert.

Retroflexio uteri: Der Körper des Uterus ist nach hinten umgebogen, sodass derselbe mit der Cervix einen rechten Winkel bildet und der Fundus in den Douglas'schen Raum hinabsinkt. Die Knickung liegt in der Gegend des inneren Muttermundes. Während die Retroflexio uteri mobilis meist nur unbedeutende Störungen verursacht, ist die durch bindegewebige Pseudomembranen adhäsive oder fixierte Form bedenklicher. — Sie entwickelt sich besonders nach Geburten, wenn der Uterus gross und schwer, die Gegend des inneren Muttermundes erschlafft ist, ferner mit oder ohne Descensus hie und da bei oft wiederholter übermässiger Anstrengung der Bauchpresse, bei Enteroptose nach zahlreichen Geburten.

Retroversio uteri: Fundus nach hinten gesunken, der Muttermund gegen die Symphyse gerichtet.

Senkung und Prolaps des Uterus. (Fig. 9.)

Bei der einfachen *Senkung* steht der Uterus tiefer als normal; der oberste Teil der Vagina ist eingestülpt; der äussere Muttermund liegt in der Schamspalte.

Der *Vorfall des Uterus* (Prolaps) ist ein unvollständiger, wenn der untere Abschnitt des Organs in der Schamspalte vorliegt.

Von einem *vollständigen Vorfall des Uterus* spricht man, wenn der ganze Uterus nach Art eines Tumors vor der Schamspalte liegt, wobei die vorgestülpte Scheide das vorgefallene Organ überzieht.

Der vorgefallene Uterus ist meist stark vergrössert, namentlich im unteren Segment, sehr blutreich infolge venöser Stauung. Die bedeckende Vaginalschleimhaut ist regelmässig verdickt, die Epitheldecke

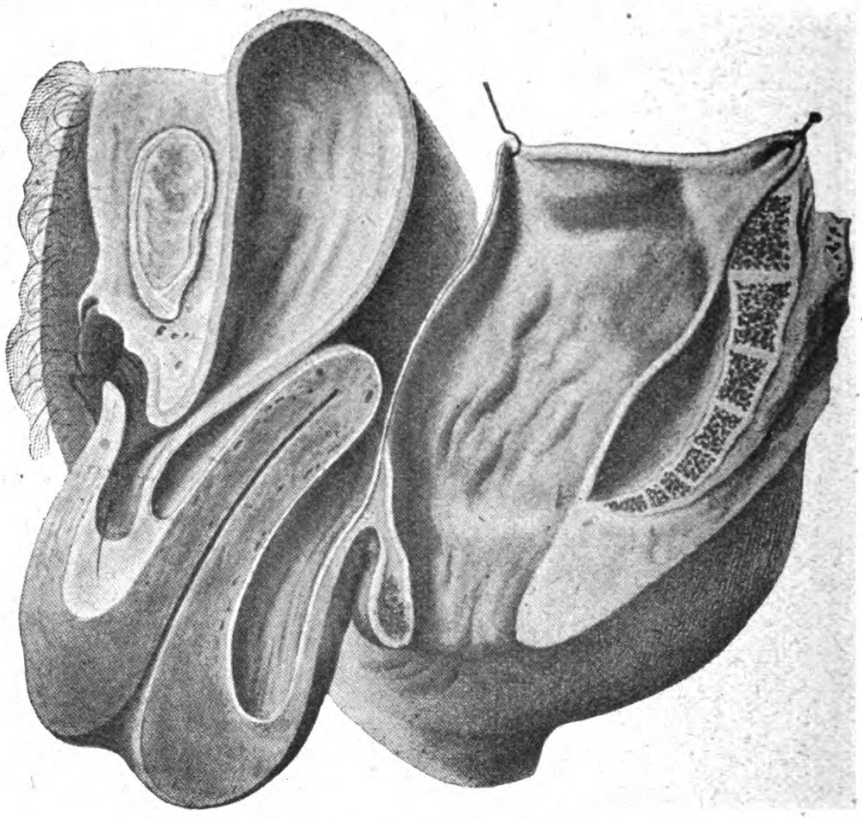

Fig. 9. *Prolaps des Uterus.*
c. 1/4 der natürl. Grösse.

Aus der erweiterten Schamspalte ragt eine geschwulstartige Masse hervor, von Schleimhaut bedeckt; am unteren halbkugelig geformten Ende der Eingang in das Cavum uteri. — Der Blasenhals mit sichtbarer Einmündung des rechten Ureters (Sonde) durch den nach abwärts gesunkenen Uterus ebenfalls vorgefallen und nach unten gezerrt (Cystocele); die erweiterte Harnröhre spitzwinkelig vom divertikelartig ausgebuchteten Blasenhals nach oben und vorn verlaufend. Der Mastdarm fast unverändert. (Nach Cruveilhier.)

epidermisartig umgewandelt. Das Cavum uteri erscheint erweitert, die Schleimhaut sehr blutreich. — Sekundär kommt es zu bedeutender Zerrung und divertikelartiger Vorstülpung der Harnblase und des Rectums (Cystocele und Rectocele). Das Orificium urethrae ist meist an der vorderen Fläche der vorgefallenen Teile sichtbar; sekundär kommt es öfters zu Harnretention, Blasenkatarrh, Neigung zu Steinbildung. — Von der Bauchhöhle aus sieht man zwischen Blase und Rectum eine trichterartige Einstülpung, in welche Ovarien und Tuben hinabgezerrt sind. — Bei der *Entstehung des Uterusvorfalls* sind verschiedene Einflüsse wirksam: Erschlaffung der Beckeneingeweide durch öfters wiederholte Schwangerschaften und abnorme Schwere des Uterus; beide Momente sind namentlich gegeben im Wochenbett (nur 6—7 % aller Fälle bei Nulliparen). Als Gelegenheitsursachen sind zu nennen: verstärkter intraabdominaler Druck bei schwerer körperlicher Arbeit (Heben schwerer Lasten, Sprung, Fall). — Im höheren Alter kann die disponierende Erschlaffung der Beckenorgane durch Schwund des Fettes begünstigt werden. Ausserdem wirken begünstigend: abnorme Weite und geringe Neigung des Beckens, sowie grössere Dammrisse.

Die *Einstülpung des Uterus* (Inversio uteri) kommt vor im Puerperium, wenn ein Zug der Placentarstelle die schlaffe und dünne Wandung nach unten zerrt. Ausserhalb des Puerperiums sind gestielte Geschwülste (submucöse Myome), die immer mehr herabtreten, imstande, einen Teil der Uteruswandung nach sich zu ziehen und eine Einstülpung zu erzeugen; die eingestülpten Partien können durch die Schamspalte nach aussen vortreten.

Stenose und Atresie des Uterus.

Angeborene Enge des Genitalkanals betrifft meist den Uterushals in seiner ganzen Länge, besonders die äussere Öffnung des Muttermundes; auf der ver-

grösserten, derben, meist spitz zulaufenden Portio vaginalis eine sehr enge Öffnung.

Erworbene Stenose und Atresie entstehen am inneren und äusseren Muttermund hie und da traumatisch im Anschluss an Geburt und puerperale Entzündung, ferner bei Flexionen und durch Neoplasmen. Auch bei nulliparen Frauen kann durch entzündliche Prozesse Verwachsung der mit Erosionen bedeckten Schleimhautflächen, durch Ätznarben Obliteration des Cervicalkanals zustande kommen. Als Folgezustände beobachtet man Beschwerden bei der Menstruation, Dysmenorrhoe, Retention des Menstrualblutes (Hämatometra und Hämatosalpinx); bei älteren Frauen kommt es zu Anhäufung von serös-schleimigem Sekret, zur Hydrometra, bei infektiös-entzündlichen Prozessen zu Pyometra.

Blutung des Uterus.

Zu unterscheiden sind Blutungen in das Cavum uteri und in die Umgebung desselben.

Blutungen des nicht schwangeren Uterus hängen entweder mit der Menstruation zusammen oder sind durch anderweitige pathologische Ursachen bedingt.

Die Steigerung der menstrualen Blutung zur Menorrhagie hängt oft von konstitutionellen Einflüssen (hämorrhagische Diathese, infektiöse und toxische Allgemeinkrankheiten) ab oder ist durch lokale Erkrankung der Uterusschleimhaut bedingt (Endometritis hämorrhagica, Geschwülste: submucöse Myome, Schleimpolypen, Carcinom).

Blutungen in der Umgebung des Uterus sind entweder intraperitoneale oder subperitoneale oder beides zusammen — Intraperitoneale Blutergüsse in den Douglas'schen Raum, die sich häufig nach Gerinnung des Blutes abkapseln, bilden förmliche Geschwülste (*Beckenhämatom*, *Haematocele retro-uterina* oder *peri-uterina*) (Taf. 22). — Das ergossene Blut stammt aus den Ovarien, aus geplatzten Follikularcysten oder aus den Tuben (Ruptur einer Hämatosalpinx, einer Tubar-

Schwangerschaft). Endlich kann eine produktive vaskularisierte Pelveo-Peritonitis hämorrhagischen Charakter annehmen und die Bildung eines entzündlichen Hämatoms hervorrufen. — Derartige Blutansammlungen nehmen den Ausgang in Resorption, wobei rostbraune oder schieferige Verfärbung des Beckenperitoneums zurückbleibt; selten kommt es zu Verjauchung, zu Perforation in das Rectum oder in die Vagina, zu diffuser tödlicher Peritonitis.

Ruptur des Uterus.

Ruptur des schwangeren Uterus entsteht öfters während der Geburt, namentlich bei Geburtshindernissen, wenn ein räumliches Missverhältniss zwischen Frucht und Geburtswegen vorliegt, wobei das Cervixgewebe zwischen Fötus und Beckenwand eingeklemmt wird und schliesslich an dieser Stelle einreisst. Fast regelmässig (90% aller Fälle) entsteht die Ruptur infolge von Widerstand im knöchernen Becken (Beckenenge*), oder der Muttermund ist durch Rigidität, Stenose an seiner normalen Erweiterung gehindert.

Der Sitz ist meistens in der Cervix, öfters links, und der Einriss meist longitudinal verlaufend.

Flache Einrisse der Mucosa kommen bei Geburten häufig vor.

Die *Ruptur ist eine unvollständige*, wenn der Riss die Wandschichten nur teilweise durchsetzt, — eine *vollständige Ruptur* liegt vor, wenn alle Schichten zerreissen. Das Verhältnis der kompletten zu den inkompletten Rupturen ist wie 100:8. Sekundär kommt

*) Selten entsteht Ruptur durch übermässige Steigerung des Wehendrucks. Normale Kontraktionen führen gelegentlich zu exzessiver Dehnung der Cervix und des unteren Uterinsegments und zu Ruptur bei Induration, Stenose oder Atresie der Cervix, seltener der Vagina. Disponierend wirken ferner stark verdünnte, abnorm nachgiebige Stellen — als Reste früherer schwerer Geburten. Ruptur des Scheidengewölbes aus denselben Ursachen entsteht, wenn der Muttermund sich nach oben zurückgezogen hat und der Genitalkanal übermässige Längsdehnung erfährt.

Tab. 16. **Puerperale septische Endometritis.**

Uterus faustgross, die Wandung von 2 cm Dicke, Höhle erweitert, enthält nur geringe Mengen einer grau-schmutzigen, mit verändertem Blute gemischten Flüssigkeit. Die Schleimhaut flach höckerig gewulstet, missfarbig, vielfach mit oberflächlichen Schorfen bedeckt. Am Muttermund mehrfache Einkerbungen. Schleimhaut der Scheide sammtartig getrübt

Bei der 35jährigen Patientin, die 24 Tage nach der Geburt unter dem Bilde schwerer puerperaler Septico-Pyämie gestorben war, fanden sich zahlreiche Veränderungen: Eiterig-jauchige Peri- und Parametritis, eiterig-septische Thrombo-Phlebitis der Vena iliaca externa sinistra, der Ven. iliac. communis, femoralis sin. und Vena saphena magna sin., Anasarka der linken unteren Extremität (Phlegmasia alba dolens), embolische Verstopfung der Lungenarterienäste beider Oberlappen; ferner eine metastatische ulceröse und thrombotische akute Endocarditis der Mitralis mit sekundären embolisch-brandigen Infarkten der Milz und der linken Niere. Bedeutender septischer Milztumor (die Milz um nahezu das Vierfache vergrössert). An beiden Nates ausgedehnte Decubitus mit eiterig-jauchiger Zerstörung der Weichteile. (Nr. 903. 1895.) Bemerkenswert ist im vorliegenden Falle (Kombination von Septico-Pyämie mit Ichorrhämie), dass die Venen und Lymphbahnen des Uterus und seiner Adnexa wenigstens makroskopisch keine charakteristischen Veränderungen zeigten und dass auch der primäre septische Prozess des Endometriums in Rückbildung begriffen war.

---

es zu subperitonealer Blutung und zu Bluterguss in die Bauchhöhle. Ausser den spontanen Rupturen kommen violente (manuelle und instrumentelle) vor, selten durch äussere mechanische Einwirkungen: Fall, Stoss und ähnliche Momente.

Günstige Ausgänge in Heilung und Vernarbung sind sehr selten — hie und da unter dem Einfluss operativer Eingriffe —, meist (95%) tritt bald Tod ein durch Verblutung oder sekundäre septische Infektion; die gefahrvolle Blutung beruht namentlich auf der Verletzung des Parametriums. — Bei Mehrgebärenden kommt die Uterusruptur etwa 7mal häufiger vor als bei Erstgebärenden.

Atrophie des Uterus.

Abgesehen von der puerperalen Involution des Uterus kommt eine physiologische Atrophie des Uterus

vor nach Eintritt der Menopause: der Uterus zeigt Verkleinerung in allen Durchmessern, erheblichen Schwund der Portio. Im Anschluss an Kastration und entzündliche Granular-Atrophie (Sklerose) der Ovarien kommt es zu Abnahme des Volumens und Gewichts, zu Schwund des Flimmer-Epithels und Ersatz desselben durch kubische Zellen; die Drüsen werden spärlich, wandeln sich teilweise in kleine Cysten um. Eine durchaus pathologische und präsenile Form der Uterus Atrophie kann sich im Puerperium aus unbekannten Ursachen (übermässige Lactation?) entwickeln: der Uterus wird äusserst dünnwandig, ist leicht zu perforieren, die Portio ragt als kleiner Zapfen in die Scheide herein.

Entzündung des Uterus.

Je nach der Lokalisation unterscheidet man Endometritis, Metritis, Peri- und Para-Metritis.

Endometritis.

Dieselbe gehört zu den häufigsten Erkrankungen des weiblichen Geschlechts und findet sich in zahlreichen Abstufungen und Formen, die nach der Dauer (akute, subakute und chronische Form), nach der Ursache (infektiöse und nicht infektiöse, bakterielle und nichtbakterielle) und endlich nach dem Exsudat und den Entzündungsprodukten (exsudative und produktive) unterschieden werden. Endlich unterscheidet man puerperale und nichtpuerperale Formen der Endometritis.

Je nachdem vorwiegend der Körper oder die Cervix ergriffen sind, spricht man von *Endometritis corporis* oder *E. cervicalis:* beide Formen kommen häufig zusammen vor oder gehen ineinander über. — Für die anatomische Betrachtung empfiehlt sich die *Unterscheidung zwischen akuten und chronischen Formen der Endometritis.*

Akute Endometritis.

Dieselbe entsteht häufig durch Gonokokken, durch Eitererreger (Strepto- und Staphylokokken) namentlich im Puerperium, manchmal unter gleichzeitiger Einwirkung von Fäulnispilzen (eiterig-jauchige Endometritis puerperalis) — ebenso auch nach operativen Eingriffen (septisch-traumatische E.). — Leichtere Formen (E. catarrhalis) beobachtet man bei Infektionskrankheiten. Die wichtigste und gefährlichste Form ist:

die puerperale septische Endometritis (Taf. 16).

Dieselbe entsteht im Anschluss an Geburt und Abort*) — mit oder ohne mechanische Läsionen. Neben den disponierenden Momenten der Hyperämie, der starken Durchfeuchtung sind Einrisse, Quetschungen der Schleimhaut die Eingangspforten für Invasion und Vermehrung septischer Infektionserreger — namentlich nach schweren Geburten (Beckenenge, operative Eingriffe), und in jenen Fällen, wo zurückgebliebene Reste der Placenta und Eihäute, ferner Einrisse des Cervicalteils den Infektionserregern günstige Angriffspunkte gewähren. — Nach raschem Ablauf der entzündlichen Initialstadien (Schwellung, Rötung, vermehrte hämorrhagische Sekretion) erscheint in schweren und tödlichen Fällen die Schleimhaut in eine missfarbig-graue oder grau-gelbliche Masse von zunderartiger Konsistenz umgewandelt; namentlich die Placentarstelle oder Einrisstellen der Cervicalschleimhaut sind mit missfarbigen Schorfen, mit einem grauweisslichen, diphtheroiden Belag bedeckt. Der Inhalt des Uterus besteht aus einer übelriechenden, missfarbigen Flüssigkeit, aus verändertem Blut, Eiter und abgestossenen abgestorbenen Gewebmassen zusammengesetzt. — In der Regel haben die tödlich verlaufenden Formen einen

*) Besonders gefährlich und disponierend zur septischen Infektion ist der criminelle Abort, weil dabei sehr oft Verletzungen des Uterus und der anderen Organe vorkommen.

nekrosierenden Charakter: jauchige Endometritis, E. ichorosa, die sich zur förmlichen Putreszenz des Uterus steigert. Wie bei septisch-infektiösen Prozessen überhaupt besteht die Neigung zur weiteren Ausbreitung entweder auf dem Wege der Lymphspalten (erysipelatöse und phlegmonöse Metritis): *Metrolymphangitis puerperalis*, wenn die grösseren Lymphbahnen, namentlich die seitlich von der Cervix am Ansatz der breiten Mutterbänder verlaufenden, mit Eiter gefüllt sind. In anderen Fällen bilden infektiöse Thromben der Uteruswandung *(Metrophlebitis puerperalis)* mit Fortsetzung auf den plexus pampiniformis und die Vena spermatica interna die Zwischenglieder zwischen der lokalen Infektion und der sekundären Septico-Pyämie. — Von *sekundären Prozessen* ist ferner zu nennen: die *eiterige Peritonitis*, welche im Anschluss an die septische Endometritis sich öfters rasch anschliesst; die Infektionserreger gelangen von der Schleimhaut des Uterus auf das Bauchfell entweder durch Vermittlung der grösseren gleichzeitig entzündeten und mit Eiter gefüllten Lymphbahnen oder seltener kontinuierlich durch die Tuben (puerperale Salpingitis) oder endlich auch ohne makroskopisch nachweisbare Bahn direkt von der Innenfläche des Uterus auf das Peritoneum; im letzteren Falle, namentlich wenn antiseptische Ausspülungen des Uterus vorgenommen wurden, kann der primäre Prozess der Uterus-Mucosa fast spurlos abgelaufen sein und man findet bei der Obduktion nur die sekundäre eiterige Peritonitis.

In der Mehrzahl der Fälle handelt es sich um wahre septische Infektion durch Eindringen pathogener Keime *(Streptokokken)* in die Gewebe, seltener um putride Intoxikation mit Fäulnisstoffen; oder beide Prozesse, Infektion und Intoxikation, kombinieren sich.

Die Infektion des puerperalen Uterus geschieht ähnlich wie bei Wundinfektion überhaupt meistens durch *äussere Infektion* (mittelbare oder indirekte kontagiöse Übertragung) durch unreine Hände oder

Instrumente*), nur ausnahmsweise durch präexistente pathogene Keime, die in der Scheide oder am Scheideneingang sich befinden (sogenannte Selbstinfektion).

Im normalen Genitalsekret gesunder Schwangeren kommen Streptokokken nicht vor; dasselbe bietet sogar durch seine baktericide Wirkung einen Schutz gegen pathogene Keime, die als Saprophyten bei gewissen Veränderungen des Sekrets sich vorfinden. Diese Saprophyten können gelegentlich parasitären Charakter annehmen, wenn die Vorgänge der Geburt und des Wochenbetts die natürliche Immunität aufheben.

Die *gonorrhoische Endometritis* lokalisiert sich mit Vorliebe im Uterushals (E. cervicalis gonorrhoica); die Körperschleimhaut kann verschont bleiben: Hyperämie und Rötung der Portio, Schwellung der Cervicalschleimhaut; aus dem Orificium entleert sich eiteriges Sekret. Bei Fortsetzung auf die Schleimhaut des Uteruskörpers kann es zu analoger ascendierender Entzündung der Tuben und des Becken-Peritoneums kommen.

Der Prozess kann heilen oder er wird chronisch.

Bei *chronischer gonorrhoischer Endometritis* wird das Sekret sparsamer, milchig, zuweilen glasig. Gonokokken sind meist sehr sparsam vorhanden und schwer nachzuweisen.

Chronische Endometritis.

Man unterscheidet eine *interstitielle* und eine *glanduläre E.*, je nachdem mehr das Gerüste oder

---

*) Von 149 Puerperalfieberfällen, die in den Jahren 1877 bis 1883 in der Stadt Basel vorkamen, trafen 44 = 30% auf die Hände zweier Hebammen. Von besonderer Wichtigkeit ist die vor und während der Geburt stattfindende Infektion des Genital-Kanals durch Tuschieren, Vaginalinfektion (Polypragmasie). — In verschiedenen Ländern ist es gelungen, durch sorgfältige Belehrung und Überwachung der Hebammen die Mortalität an Puerperalfieber im Verlauf von 12—15 Jahren auf die Hälfte, ja sogar auf ein Viertel der früheren Häufigkeit herabzusetzen.

die Drüsenschläuche verändert sind. Im ersteren Falle ist das bindegewebige Stroma saft- und blutreich, in Wucherung, zeigt zellige Infiltration, ist meist mit eiterigem Fluor verbunden. Bei der glandulären E. erscheinen die Drüsen vermehrt, verlängert, geschlängelt, manchmal gewunden, namentlich bei wahrer Dysmenorrhoe vorkommend.

In den höheren Graden erscheint die Schleimhaut erheblich verdickt, gewulstet: *E. fungosa, hypertrophicans, proliferans.* Gesellen sich polypöse Wucherungen der Schleimhaut dazu, so spricht man von *E. polyposa.* Solche Polypen sind öfters gestielt, enthalten kleine oder grössere Schleimcysten, die durch Obliteration von Drüsenmündungen und Retention des Sekrets entstehen. Diese fungösen, mit Katarrh verbundenen Formen der chronischen Endometritis sind meist nicht bakteriellen Ursprungs, keimfrei.

Sowohl bei akuter wie bei chronischer *Endometritis cervicalis* entwickeln sich auf der *Portio* sehr häufig *Erosionen:* Die Schleimhaut in der Umgebung des Orificium externum ist stark gerötet, zeigt flache geschwürige Defekte, ist uneben, zerfressen: papilläre Excrescenzen (papilläre Erosionen) und follikuläre Ulcerationen. — Infolge entzündlicher Schwellung der Cervicalschleimhaut wölbt sich der äussere Muttermund vor: Ektropium desselben.

Die chronische Endometritis entwickelt sich häufig aus gonorrhoischer Infektion, oder Eiterkokken sind die Ursache, namentlich bei der interstitiellen Form; letztere Formen entstehen auch im Anschluss an Geburt oder Abort, oder an operative Eingriffe, oder sie stellen sekundäre Infektionen dar, die sich im Anschluss an akute Gonorrhoe entwickeln. Endometritis ist eine häufige Ursache des Aborts sowie der Sterilität.

Fötide extrapuerperale Endometritis — mit Bildung von jauchig-eiterigem Exsudat — entwickelt sich hie und da bei älteren Frauen.

Tuberkulose des Uterus. (Taf. 18.)

Dieselbe kommt primär sehr selten, öfters sekundär vor und zwar meist mit gleichzeitiger Tuberkulose der Tuben. Die tuberkulöse Infektion des weiblichen Genitaltractus erfolgt entweder von aussen (Coitus mit einem an Tuberkulose und namentlich an Urogenitaltuberkulose leidenden Mann, oder äussere Auto-Infektion), oder von den Tuben aus (Peritoneum), oder hämatogen. Die *Genitaltuberkulose der Frauen* ist meist eine *absteigende*, greift von den Tuben aus auf die Schleimhaut des Uterus über. Während beim Mann die Genitaltuberkulose sehr häufig mit Tuberkulose des Harnapparates sich verbindet, kommt dies bei Frauen fast nie vor.

Die Tuberkulose des Uterus präsentirt sich meist in Form einer langsam verlaufenden käsigen Entzündung der Schleimhaut (subakute oder chronische käsige Endometritis). Im Beginn ist die Innenfläche bedeckt mit kleinen, buchtigen, gelblich verfärbten, oberflächlichen Geschwüren. Im weiteren Verlaufe ist sie in eine zerklüftete, morsche, bröcklige, trübgelbliche Masse umgewandelt; stellenweise finden sich miliare oder grössere gelbliche Tuberkel eingelagert. Neben der diffusen käsigen Infiltration der Schleimhaut finden sich ausnahmsweise auch miliare Knötchen und gelegentlich auch papilläre tuberkulöse Vegetationen, namentlich im Hals des Uterus. Durch Retention der eitergemischten Entzündungsprodukte kommt es zur Erweiterung des Cavum uteri, zur Bildung einer Pyometra; Tubentuberkulose und Pyosalpinx, Tuberkulose des Beckenperitoneums, des Darmes finden sich häufig gleichzeitig.

Perimetritis, Pelveo-Peritonitis. (Taf. 23 u. Fig. 6.)

Dieselbe ist entweder Teilerscheinung einer diffusen Peritonitis, wobei das Exsudat, sowie die lokalen Veränderungen der Serosa meist im Beckenperitoneum am stärksten ausgesprochen sind; oder

die Entzündung entwickelt sich von Erkrankungen der Scheide, des Uterus oder der Tuben aus, namentlich im Anschluss an gonorrhoische und puerperal-septische Prozesse der genannten Beckenorgane; ausserdem giebt es eine tuberkulöse Becken Peritonitis. — Die Entzündung der Serosa verläuft akut, subakut und chronisch; das Exsudat ist trübserös (serös-zellig) oder eiterig oder fibrinös-eiterig oder hämorrhagisch — in seltenen Fällen, namentlich bei Kommunikationen mit benachbarten Organen auch eiterig-jauchig. Die anatomischen Veränderungen verhalten sich wie bei Peritonitis überhaupt; im günstigen Falle und namentlich bei leichteren Formen der Entzündung kommt es zu Resorption, zu einer Art unvollständiger Heilung mit Bildung von Verwachsungen, zu partieller Obliteration der Beckenhöhle (adhäsive Pelveo-Peritonitis); infolgedessen entstehen Dislokationen der Ovarien und Tuben, Knickung der letzteren. Die organisierten Pseudomembranen sind spinnwebenartig zart, leicht zerreisslich oder derb; das auskleidende Peritoneum oft wulstig verdickt (Fig. 6 u. Taf. 23). In anderen Fällen kommt es unter Eindickung des Exsudats zur Bildung abgesackter Eiterherde (intraperitoneale Becken-Abscesse, Pyocele retro-uterina), welche teigige Geschwülste bilden und zu Fistelbildung Veranlassung geben; solche Fisteln führen entweder nach aussen durch die Haut oder in die Hohlorgane des kleinen Beckens (Darm, Blase).

Bei *extra- oder retro-peritonealer Eiterung* spricht man von *Parametritis*, die namentlich im Bindegewebe in der Umgebung der Vaginalportion, der Ligamenta lata sich lokalisiert. Der entzündliche Prozess liefert ein trüb-seröses, eiteriges, oder bei längerer Dauer bindegewebiges Exsudat mit Neigung zu Schrumpfung und Schwartenbildung (sklerosierende Parametritis). Parametritische Abscesse können ebenfalls in Nebenorgane (Darm) perforieren. Die akut exsudativen Formen sind meist septischer Natur nach puerperaler Infektion, oder entwickeln sich im Anschluss

an Ulcerationen, Verletzungen der Scheide, der Portio vaginalis, der Cervix oder auch des Mastdarms.

Neubildungen des Uterus.

Myom, *Leiomyom*, *Fibromyom* (Taf. 20, Fig. 10 u. 11).

Eine überaus häufige homologe Neubildung der Uteruswandung, findet sich bei ca. 10—12 % aller weiblichen Leichen, am häufigsten (2/3 aller Fälle) bei Frauen zwischen dem 30.—50. Lebensjahr. Bei virginellen Frauen kommen Myome häufiger vor als bei solchen, die geboren haben. Nur 4 % der Uterus-Myome haben ihren Sitz in der Cervix Die Myome bestehen aus glatten Muskelfasern und Bindegewebe und sind von sehr verschiedener Grösse: hanfkorn- bis faust- und mannskopfgross, von rundlicher Form (Kugelmyome), von der Umgebung scharf abgegrenzt, häufig multipel. Dieselben sind von weisslicher Farbe, sehr derb, knirschen unter dem Messer. Der Lieblingssitz ist der Fundus uteri und die hintere Körper-

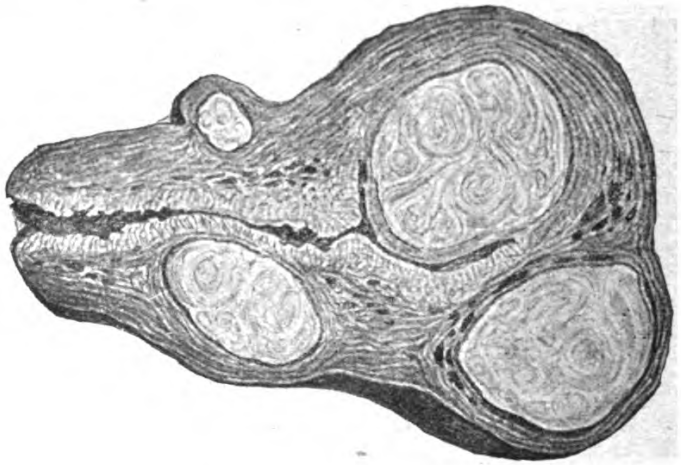

Fig. 10. *Intramurale Myome des Uterus.*

Dieselben sind im Körper des Uterus entstanden; ein grösseres ursprünglich intramurales Myom wuchert in das Cavum uteri hinein und ist submucös geworden; 2 andere, nach aussen wuchernd, wölben den peritonealen Überzug empor und kommen an der Oberfläche des Uterus als subseröse Myome zum Vorschein. Schleimhaut des Uterus verdickt.

wandung, während die Cervix nur selten befallen wird. Je nach der Lage unterscheidet man: 1) *Subseröse* oder *subperitoneale Myome* (Fig. 11); dieselben sind häufig gestielt; sie bedingen öfters Lageveränderungen und Verschiebungen des Uterus. 2) *Interstitielle* (intraparietale oder intramurale M.) *Myome*; dieselben können bei zunehmendem Wachstum in subseröse oder in submucöse Formen übergehen. 3) *Submucöse Myome* sind meist von geringerem Umfange als die vorhergehend genannten Arten; manchmal gestielt und polypös (myomatöse Polypen), durch ihre Konsistenz und Mangel an Cysten von den gewöhnlichen Schleim-

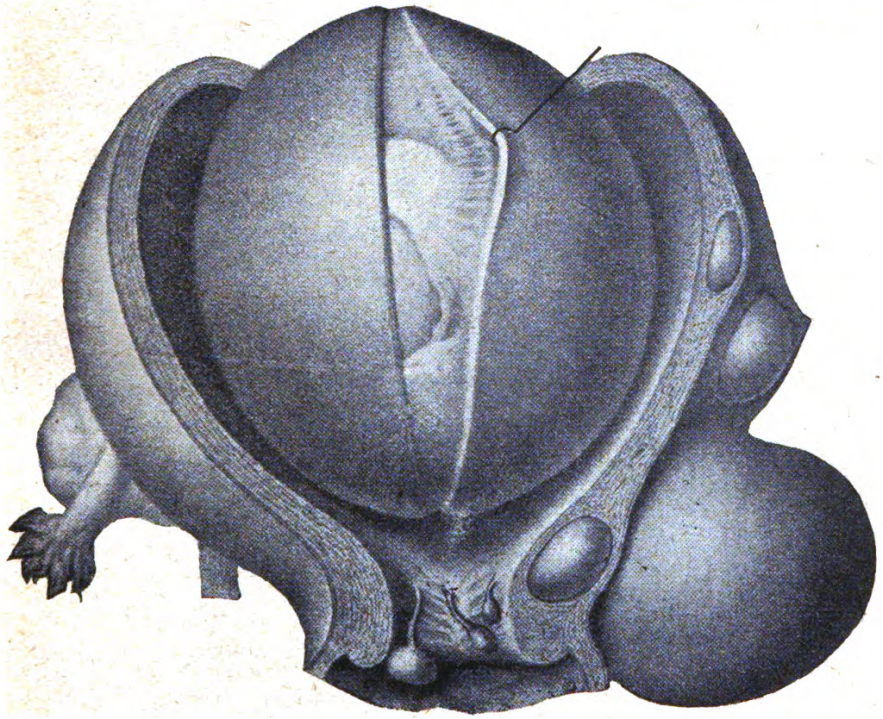

Fig. 11. *Multiple Myome des Uterus und Schleimpolypen der Cervix.* 1/2 der natürl. Grösse.

Der Uterus bedeutend vergrössert, vom Umfang eines Kindskopfes. In dem erweiterten Cavum uteri ein faustgrosser rundlicher Tumor von der hinteren Wand ausgehend, von Schleimhaut bedeckt, die zum Teil abpräparirt ist: submucöses Myom.

In der Wand des Uterus linkerseits 2 kleinere Geschwülste eingebettet: intramurale Myome; in deren Nähe nach aussen 2 weitere subseröse Myome, die sich in den Beckenraum vorwölben.

In der Schleimhaut des erweiterten und für einen Finger fast durchgängigen Cervicalkanals 3 gestielte kleine Polypen. (Nach Cruveilhier)

polypen unterschieden; sie füllen das Cavum uteri mehr oder weniger aus. — Manchmal ist das Myom von erweiterten cystenartigen Hohlräumen durchsetzt (Myoma cavernosum cysticum); diese Cysten entstehen durch Verflüssigung des Gewebes (Erweichungscysten), oder sie bilden sich aus erweiterten Lymphgefässen und Gewebsspalten, stellen mit Endothel ausgekleidete Lymphcysten dar. Neigung (1/3 aller Fälle) zu regressiven Prozessen: Verfettung, Schrumpfung, Verkalkung namentlich nach dem Klimakterium findet sich häufig. Interstitielle verkalkte Myome (Uterussteine) können zuletzt frei in der Uterushöhle liegen und intra vitam ausgestossen werden. — Ausserdem beobachtet man namentlich bei submucösen Myomen eine ausgesprochene Neigung zu Blutungen, zu entzündlichen Prozessen, zur Nekrose, Vereiterung und Verjauchung.

Eine besondere Gruppe bilden die *Adenomyome* (v. Recklinghausen); sie enthalten schlauchförmige drüsige Bildungen, die von dem Wolff'schen Organ abstammen; manchmal finden sich auch Cysten, mit Zylinder-Epithel ausgekleidet: Cyst-Adenome.

Myom und Carcinom des Uterus kommen in seltenen Fällen gleichzeitig vor.

Der Uterus wird häufig im Anschluss an die Myom-Entwicklung stark hypertrophisch, das Cavum ausgedehnt, die Wandungen — namentlich bei submucösen Formen — verdickt bis zur Dicke des graviden Uterus. Bei multiplen intramuralen Myomen ist die Wandung des Uterus meist atrophisch, zum grössten Teil in den Geschwulstmassen untergegangen. (Taf. 20.)

Carcinom des Uterus

(Taf. 17 u. 21, Fig. 12 u. 13.)

Der Uteruskrebs gehört zu den häufigsten Formen des Carcinoms (1/3 aller Krebse bei Frauen) und entwickelt sich namentlich in den klimakterischen Jahren und deren Nähe. Auf das Alter zwischen 30—40 Jahren

treffen 27 % aller Fälle, auf 40—50 J. = 39 %, auf 50—60 J. = 25 %.

Der Ausgangspunkt ist am häufigsten das Epithel der Portio, seltener dasjenige der Cervicalschleimhaut, am seltensten (3—4 % aller Fälle) die Schleimhaut des Uteruskörpers. — Die in der Umgebung des äusseren Muttermundes häufigen Narben, entzündlichen Erosionen und Reizzustände bedingen offenbar eine lokale Prädisposition für die Entwicklung des

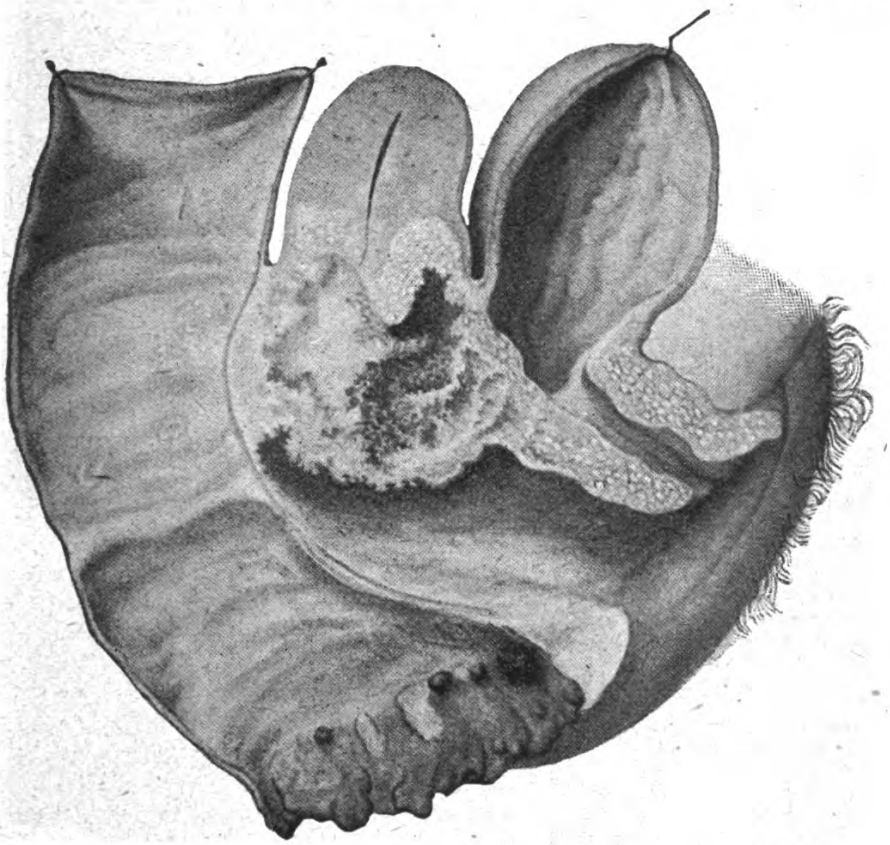

Fig. 12. *Carcinom des Uterus.*

c. $^2/_5$ der natürl. Grösse.

An Stelle der durch den Krebs eingeschmolzenen Cervix eine Höhle von Hühnereigrösse, deren Wandung aus ulcerösen halbweichen Krebsmassen besteht. Die maligne Neubildung zeigt die charakteristische Tendenz, auf alle benachbarten Organe überzugreifen; das Scheidengewölbe, der Körper des Uterus, die hintere Wand der Harnblase sowie der Harnröhre, die vordere Mastdarmwandung sind von markigen Infiltraten durchsetzt.

Am Anus Varicen und Hämorrhoidalknoten, ausserdem ulceröse Proktitis am Anus und weiter oben im Mastdarm.

Tab. 17. Fig. 1. **Carcinom der Cervicalschleimhaut des Uterus.** (Nach Schäffer.)

In der verdickten Schleimhaut der Cervix sieht man eine grössere Zahl stecknadelkopf- bis hanfkorngrosser Knötchen und Knoten eingelagert; an einer Stelle beginnende Geschwürsbildung. Auf der Schnittfläche namentlich rechts sieht man, wie die Krebswucherung in die Tiefe greift und die Muscularis in Mitleidenschaft zieht.

Tab. 17. Fig. 2. **Carcinom des Uteruskörpers.**

Die Uterusschleimhaut ist bedeckt mit knolligen, weichen, leicht zerbröckelnden Massen; ein grösserer blumenkohlartiger Knoten ist eingeschnitten und lässt eine grauweissliche Schnittfläche erkennen. Das Cavum uteri erweitert.

Tab. 18. **Tuberkulose des Uterus, der Scheide, der Tuben und des linken Ovariums.**

Im Cavum uteri ein gelblich-schmieriger, offenbar im Zustand der käsigen Nekrose befindlicher Inhalt. Die Schleimhaut in ihrer ganzen Ausdehnung in eine morsche, trübgelbliche, käsige Masse umgewandelt; der nekrotische Prozess erstreckt sich vielfach in die innersten Schichten der Muscularis hinein. Die linke Tube bildet einen derben verdickten Strang, das Lumen erweitert, die Schleimhaut ähnlich wie diejenige des Uterus im Zustand diffuser käsiger Nekrose; ähnlich verhält sich die rechte Tube. Das linke Ovarium ebenfalls in eine bröcklige, käsige Masse umgewandelt. Auf der hintern oberen Scheidewand mehrere flache Geschwüre mit trübgelblichem Beleg, von der Umgebung scharf abgegrenzt. — Der Douglas'sche Raum obliteriert (adhäsive Pelveoperitonitis). Auf dem Peritonealüberzug des Uterus und seiner Adnexa zahlreiche tuberkulöse Eruptionen, teilweise perlschnurartig angeordnet.

Bei der 54jährigen Patientin fanden sich ausserdem: ulceröse Tuberkulose der mesenterialen und retroperitonealen Lymphdrüsen, ferner Tuberkulose des Bauchfells mit leichten entzündlichen Veränderungen (tuberkulöse subchronische Peritonitis). Im Oberlappen der linken Lunge ältere lokalisierte Spitzen-Tuberkulose mit subakutem Nachschub in der Umgebung. — Ob die hier vorliegende Genitaltuberkulose als eine primäre oder sekundäre zu betrachten ist, ist zweifelhaft. Im letzteren Falle, der mehr Wahrscheinlichkeit für sich hat, würde der infektiöse Prozess von der Schleimhaut des Colon auf die Lymphdrüsen des Unterleibs, das Bauchfell und von hier aus auf die Tuben, Schleimhaut des Uterus und der Vagina sich verbreitet haben. (Nr. 383. 1895.)

Carcinoms. — Die so häufigen Cervicalkatarrhe führen zu Ektropium und zu Erosionen.

Krebs des unteren Abschnittes des Uterus (Portio- und Collum-Carcinom): Man unterscheidet superfiziellen

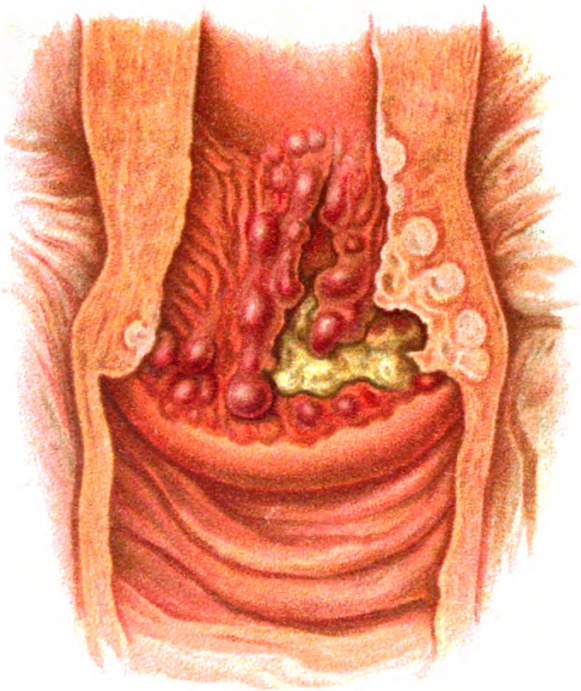

Fig. 1.

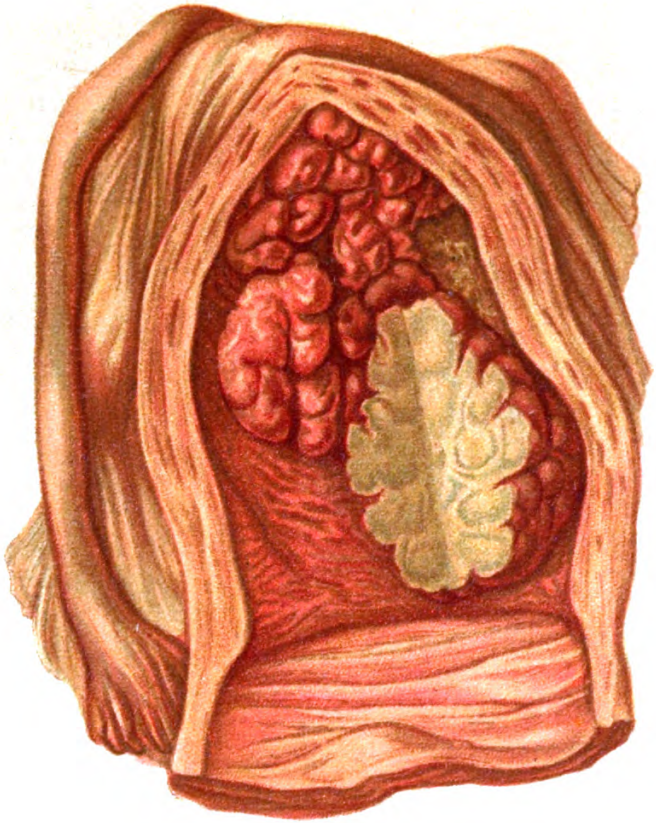

Fig. 2.

Tab. 18.

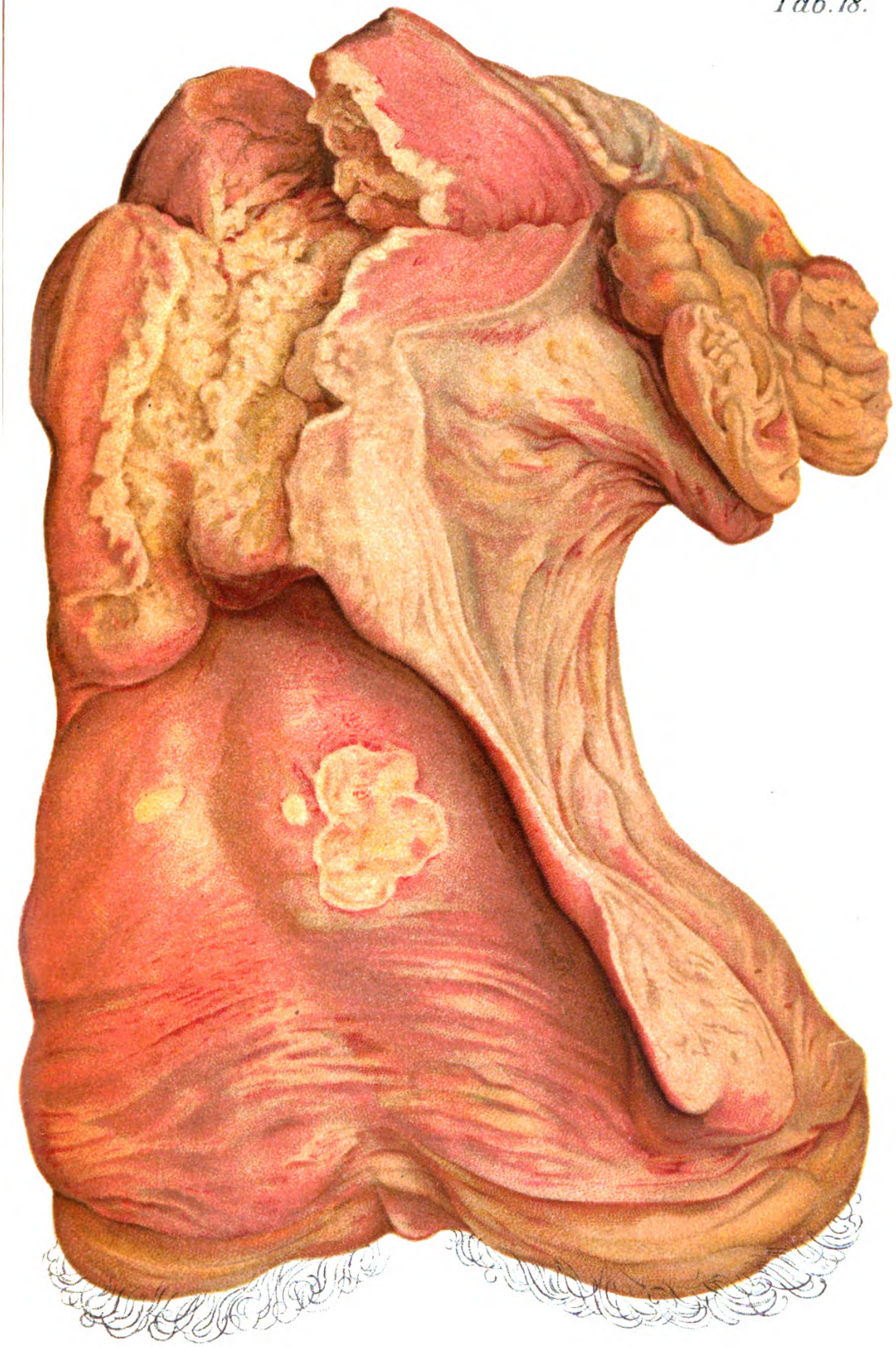

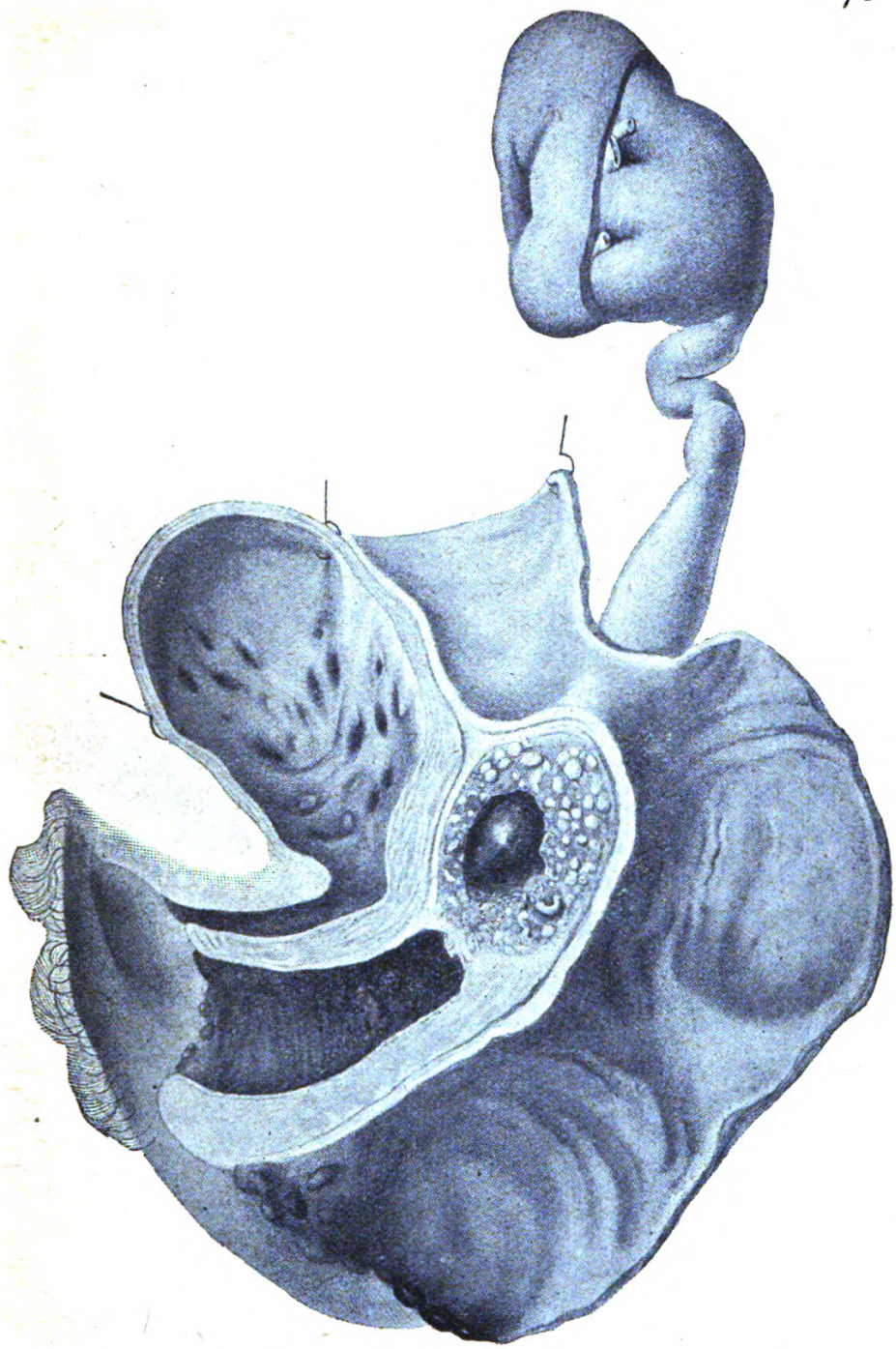

Fig. 13. *Carcinom des Uteruskorpers.*

Die Wand des Uterus von Krebsknoten durchsetzt.

Die Wandung der Harnblase, namentlich die hintere dem Uterus anliegende, erheblich verdickt, mit divertikelartigen Ausbuchtungen versehen. — Infolge krebsiger Infiltration der Ureteren-Mündung rechts Erweiterung des rechten Ureters und des Nierenbeckens (Hydronephrose), Druckatrophie der rechten Niere.

oder flachen Krebs, wenn derselbe sich mehr in die Fläche ausbreitet; tiefgreifende oder infiltrierte Krebse, die sehr rasch die submucösen und musculären Teile ergreifen; papilläre Krebse (Blumenkohlgeschwülste), die als blumenkohlartige halbkugelige Tumoren das Scheidengewölbe ausfüllen; letztere sind meist von bröckliger Konsistenz.

Die Collum- und Portiocarcinome beginnen als Knötchen und Knoten, die sehr rasch an der Oberfläche geschwürig zerfallen und leicht bluten, die Oberfläche höckerig, die Ränder aufgeworfen. Sie haben die Neigung, sich seitlich auf das parametrale Bindegewebe, sowie auf die oberen Teile der Scheidenwandung, auf die adnexen Teile der Harnblase und des Mastdarms fortzusetzen; in 1/4 aller Fälle erreicht der Portiokrebs den inneren Muttermund. Gemeinsam ist allen Formen die Neigung zum raschen Zerfall, zur jauchigen Einschmelzung.

Das *Carcinoma corporis uteri* (Taf. 17₂ und Fig. 13) geht von den Uterindrüsen aus und zeigt meist flächenhafte Ausbreitung, selten tritt es in Knotenform auf. Im Beginn erscheint die Schleimhaut verdickt; die drüsigen Teile zeigen atypische Wucherung der Epithelmassen, letztere dringen in die innersten Schichten der Muskularis ein und bringen dieselben zur Einschmelzung. Öfters beobachtet man auch papilläre Formen der Krebswucherung. Zeigen die unregelmässigen Wucherungen noch Schlauchform mit erkennbarem Lumen, so spricht man von *Adeno-Carcinom*. — Die Innenfläche des Uterus ist geschwürig zerfressen, das Cavum erweitert. Es besteht die Tendenz zum Übergreifen auf das Peritoneum.

Im weiteren Verlaufe des Uterinkrebses kommt es öfters zu Zerstörung der vorderen Scheidenwand, krebsiger Infiltration der hinteren Blasenwandung, Bildung einer Blasenscheidenfistel (25—30%). Ferner beobachtet man in der grossen Mehrzahl der Fälle sekundäre Carcinose der zugehörigen Lymphdrüsen, namentlich der retroperitonealen, am Beckeneingang

gelegenen, der prävertebralen Lymphdrüsen, seltener metastatische Carcinose der Leber, Lungen, Nieren und anderer Organe. Indem der destruierende Prozess sich der peritonealen Auskleidung des kleinen Beckens nähert, kommt es zu entzündlicher Reaktion desselben, zu obliterierender und adhäsiver Pelveo-Peritonitis namentlich im Bereich des Douglas'schen Raumes, hie und da zu terminaler eiteriger Peritonitis. Infolge krebsiger Infiltration der Blasenwandung in der Umgebung der Ureteren-Mündung und dadurch bedingter Verengerung derselben entwickelt sich in etwa $^2/_5$ aller Fälle zuletzt Hydronephrose (Fig. 13) mit entsprechendem Schwund der Nierensubstanz.

Sarkom des Uterus

kommt gegenüber dem Carcinom nur selten — als Rund- oder Spindel-Zellen-Sarkom — zur Beobachtung: entweder in umschriebener Form oder als diffuse Infiltration. Sitz meistens im Corpus und Fundus uteri, seltener im Cervicalteil, wo neuerdings auch Endotheliome beschrieben wurden. Ausgangspunkt ist meist die Schleimhaut oder Submucosa, selten die Muskelschicht oder Subserosa. Gelegentlich kommt Kombination von Sarkom und Myom vor.

Krankheiten der Vagina und Vulva.

Lageveränaerungen finden sich gelegentlich, öfters in Verbindung mit Dislokationen des Uterus. Vorfall der vorderen Scheidenwand = *Cystocele vaginalis*, Vorfall der hinteren Scheidenwand = *Rectocele vaginalis*. Bei diesen Zuständen kommt es ähnlich wie bei Prolaps des Uterus zu epidermoidaler Verdickung der Schleimhaut = Pachydermie.

Entzündung der Vagina (Kolpitis, Vaginitis) kommt namentlich im Puerperium vor und ausserhalb desselben.

Tab. 19. **Polypöses Fibrom der Schleimhaut des Uterus (Schleimhaut-Polyp).**

In der Höhle des mässig vergrösserten Uterus und zwar auf der oberen hinteren Wand sitzend ein halb-hühnereigrosser Tumor; derselbe ist von dunkelroter Farbe, weicher Konsistenz, mit der Basis breit aufsitzend, die Oberfläche knollig-höckerig.

Die 46jährige Patientin war an Tuberkulose der Lungen gestorben. (Nr. 387. 1895.)

Tab. 20. **Multiple Myome des Uterus und Hydrosalpinx linkerseits.**

In der Wandung des Uterus eine grössere Zahl erbsen- bis welschnussgrosser Myome, die meist subserös, zum kleineren Teil intramural ihren Sitz haben. Der Fundus und Körper des Uterus zum grössten Teile in den Tumoren untergegangen, während der Cervicalteil (durch einen Längsschnitt eröffnet) noch ziemlich gut erhalten ist. — Der auf der linken Seite des deformierten Uterus sichtbare, grau-durchscheinende Sack mit reichlicher Gefässentwicklung in der Wandung stellt die enorm erweiterte, mit seröser Flüssigkeit gefüllte linke Tube (Hydrosalpinx) dar, deren Ostien obliteriert sind.

Akute Kolpitis (Scheidenkatarrh) ist häufig gonorrhoischen Ursprungs oder entsteht durch mechanische, thermische und chemische Reize, gelegentlich durch Oxyuren, die vom Mastdarm aus einwandern. Ausser den gewöhnlichen entzündlichen Veränderungen (Schwellung, Rötung) zeigt sich die Schleimhaut bedeckt mit schleimigem oder eiterigem Sekret; häufig ist die Urethral- und Cervicalschleimhaut an der Entzündung beteiligt; hie und da gesellen sich Abscesse der Bartholin'schen Drüsen hinzu. Im Puerperium nimmt die Entzündung der Vagina im Anschluss an ähnliche Prozesse im Endometrium häufig einen jauchigen oder nekrosierenden (diphtheroiden) Charakter an, förmliche Schorfe finden sich namentlich auf verletzten Stellen. Gefahr einer sekundären infektiösen Perikolpitis, Parametritis, Peritonitis und einer allgemeinen septischen Infektion.

Chronische Kolpitis (chronischer Scheidenkatarrh, Fluor albus, Leukorrhoe) entwickelt sich entweder aus akut entzündlichen Prozessen oder auch primär, namentlich bei geschwächten, heruntergekommenen

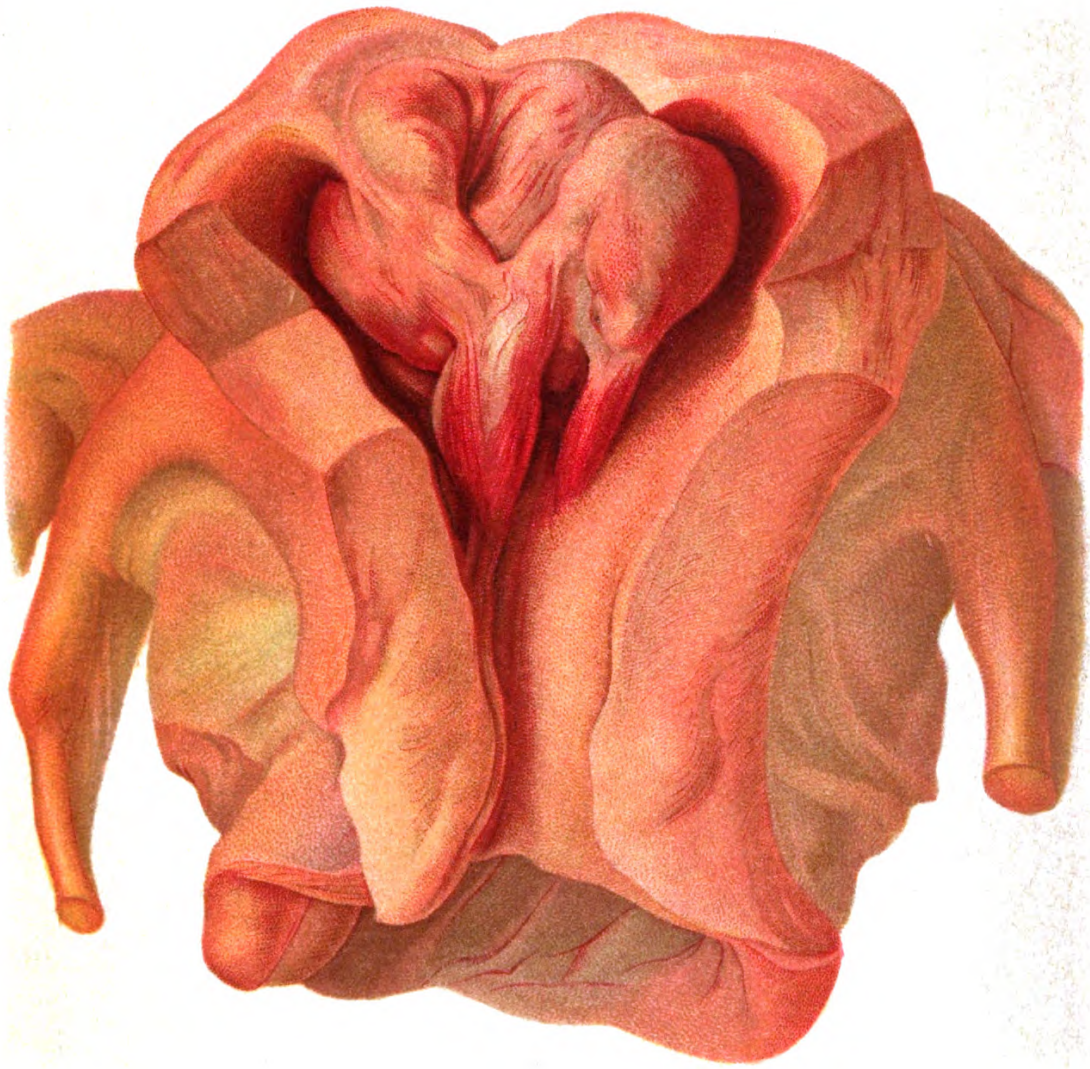

Tab. 20.

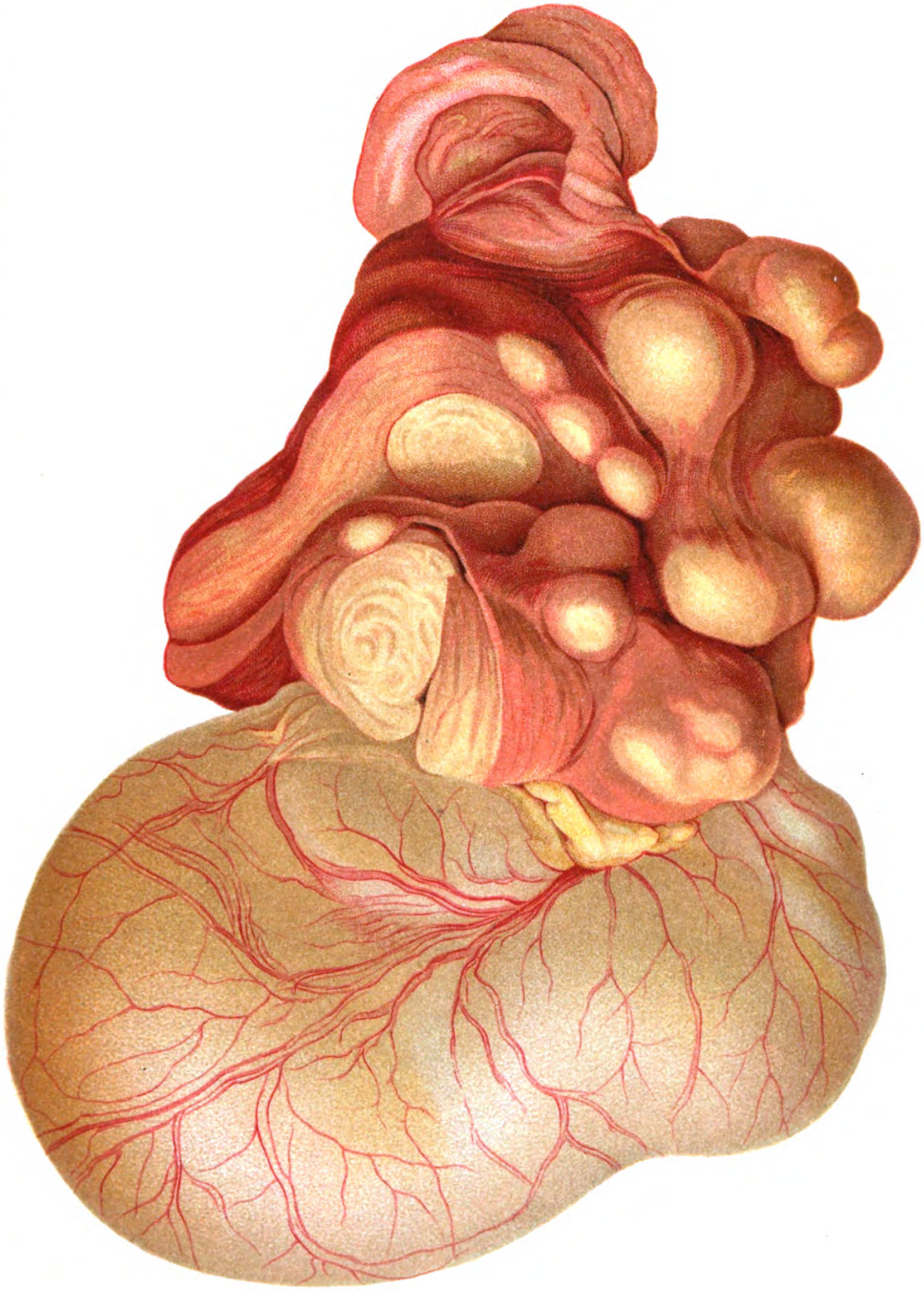

Patientinnen. Übermässige Abschuppung der Epithelien, Bildung feinster zottenförmiger Granulationen (Kolpitis granulosa) lassen die mässig gerötete Schleimhaut sammtartig getrübt erscheinen. — Fibröse und adhäsive Kolpitis manchmal im Anschluss an Verletzungen, an Substanzverluste; Ausgang in Verengung oder Atresie der Scheide.

Syphilitische Geschwüre, breite Condylome und Narben finden sich öfters in der Fossa navicularis; sekundär gesellen sich chronische ulceröse Proktitis und Periproktitis mit schwartiger Verdichtung der Weichteile, Bildung von Fisteln (Mastdarm-Scheidenfisteln) hinzu.

Verletzungen und Rupturen der Scheide entstehen am häufigsten im Anschluss an Geburten oder violente Einwirkung (Instrumente); dieselben verlaufen meist longitudinal in der Seitenwand oder liegen im Scheidengewölbe.

Einrisse am Scheideneingang und *Dammrisse* kommen häufig vor, verursacht durch den Geburtsakt. — Neben oberflächlichen Einrissen des Frenulums unterscheidet man: 1) *Dammriss I. Grades*, wenn das Frenulum und die Vestibular-Dammschleimhaut eingerissen sind; 2) *Dammriss II. Grades*, wenn der Riss bis an den Sphinkter ani reicht; 3) *Central-Ruptur des Damms:* kanalförmige Ruptur, von der Scheide durch den Damm gehend, vorderer Frenulumteil erhalten; 4) *Dammriss III. Grades* oder komplette Ruptur, wenn der Damm in seiner ganzen Ausdehnung bis in das Rectum hinein zerrissen ist. — In der Regel kommt es zu narbiger Heilung solcher Verletzungen, die andererseits auch Invasionsstellen für die Einwanderung septischer Keime und Ausgangspunkte puerperaler Allgemein-Infektion werden können.

Infolge von Drucknekrose der bei der Geburt gequetschten Teile entwickeln sich öfters abnorme Kommunikationen mit der Umgebung, namentlich mit der Harnblase und dem Mastdarm: Blasenscheiden-

Tab. 21. **Carcinom der Cervix uteri, übergreifend auf die Vagina und hintere Blasenwand.** (2/3 Grösse.)

Der Cervicalteil des Uterus in seiner ganzen Ausdehnung krebsig infiltriert; die krebsigen Teile von trüb-gelblicher und weisslicher Farbe, verminderter Konsistenz. Nach unten und vorn setzt sich die krebsige Infiltration auf das Scheidengewölbe und die vordere Wandung der Scheide fort, von letzterer auch auf die hintere Blasenwandung. — Das subperitoneale Bindegewebe in der Umgebung der Scheide und der Harnblase bis herab zur Vulva ebenfalls von Krebsmassen durchsetzt.

Tab. 22. **Hämatocele retrouterina in Verbindung mit einem extrauterinen Fruchtsack.**

In den Cruormassen, die zwischen Tube und Fruchtsack abgelagert sind, fand sich ein einmonatlicher Embryo.

---

fistel = Fistula vesico-vaginalis, Scheidenmastdarmfistel = Fistula recto-vaginalis, Blasen-Scheidenmastdarmfistel = Fistula vesico-recto-vaginalis.

Neubildungen: In der Scheide kommt das *Carcinom* primär selten (meist als flacher Krebs) zur Entwicklung, sehr häufig dagegen sekundär — namentlich im oberen und hinteren Abschnitt, indem der Uteruskrebs sich auf dem Wege der Kontinuität fast regelmässig dorthin ausbreitet, sodass zuletzt an Stelle des Scheidengewölbes und der Portio sich eine förmliche Caverne findet, deren Wandung krebsig infiltriert, im Zustande der Verjauchung sich befindet. An den *Labien* entwickelt sich gelegentlich primärer Krebs in verschiedenen Formen: als papillärer, flacher oder tiefgreifender Krebs. — Gutartige papilläre Epitheliome finden sich am Scheideneingang und an den Labien — namentlich im Anschluss an vorausgegangene gonorrhoische Kolpitis und Urethritis öfters: sogenannte *spitze Condylome.*

Aus dem Gewebe der Labien entwickeln sich häufig auf entzündlicher Basis bindegewebige Geschwülste (*weiche Fibrome*) von sehr verschiedener Ausdehnung: welschnuss- bis kindskopfgross und darüber: *Elephantiasis vulvae.* Man versteht darunter einen knolligen Tumor, die Oberfläche häufig gelappt, blumenkohlartig.

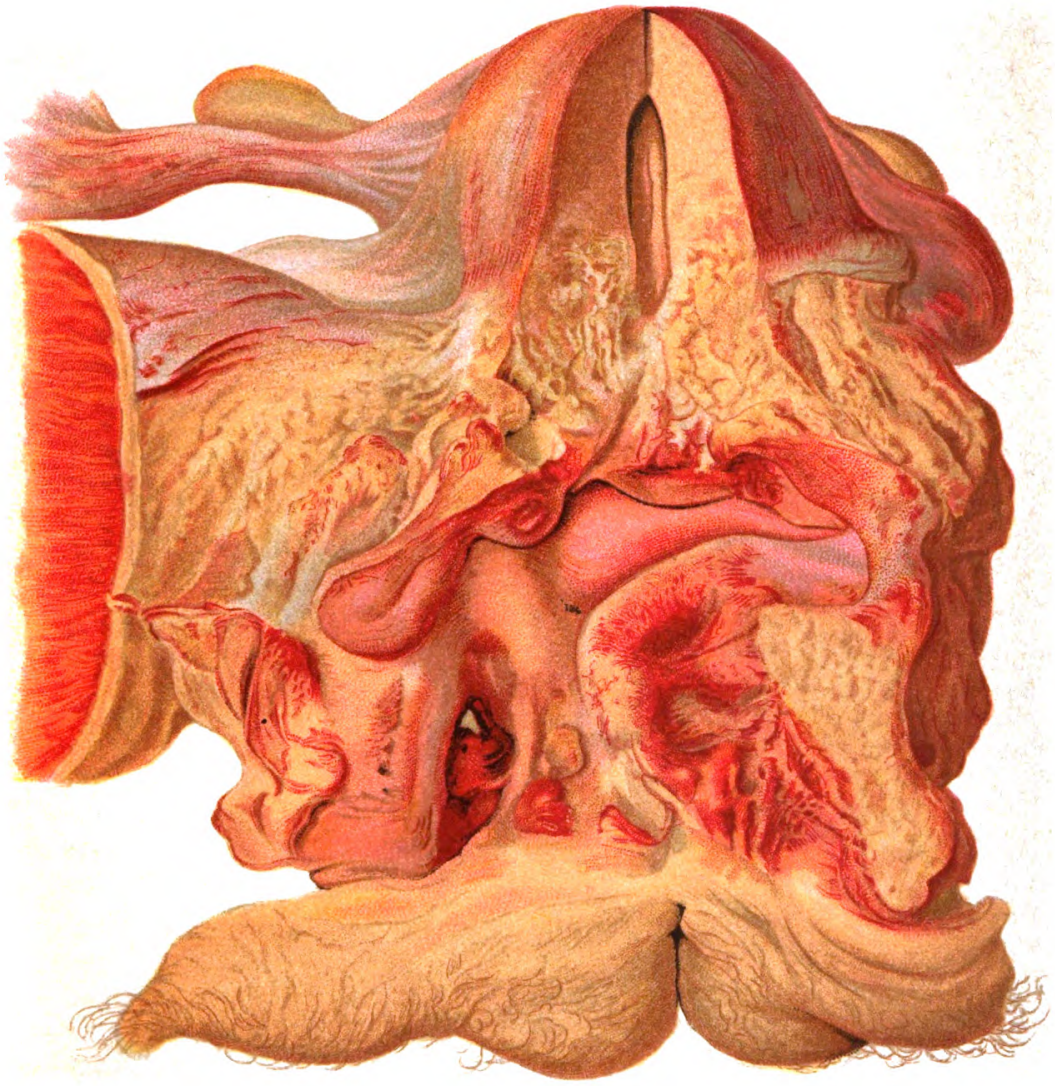

Anderweitige Geschwülste: Myom, Sarkom, Atherom sind sowohl in der Wand der Vagina, wie in der Vulva selten. — Hie und da finden sich in der Wandung der Scheide Cysten mit wässerigem oder schleimig-blutigem Inhalt; ferner sehr selten gashaltige Cysten (Emphysem der Vagina, Kolpohyperplasia cystica).

Auf der Innenfläche der Nymphen und grossen Schamlippen, an der Kommissur und im Vorhof finden sich häufig weiche und indurierte Geschwüre luetischen Ursprungs.

Krankheiten der weiblichen Brustdrüse.

Mangelhafte Entwicklung der Brustdrüsen — *Hypoplasie* — findet sich als Teilerscheinung allgemeiner subnormaler Körper-Entwicklung öfters verbunden mit mangelhafter sexueller Ausbildung (rudimentäre Anlage der Ovarien und des Uterus), ferner überaus häufig bei sonst normalen Frauen infolge erblicher Anlage, offenbar abhängig von der Sitte der Nichtstillens, unzweckmässiger Kleidung (Druck auf die sich entwickelnde Drüse). Die mangelhafte oder fehlende Inanspruchnahme der Drüse, durch zahlreiche Generationen fortgesetzt, führt zur erblich fixierten mangelhaften Entwicklung und funktionellen Atrophie.*) — Die auffallende Prädisposition der Mamma zu allen möglichen gut- und bösartigen Neubildungen dürfte mit dieser degenerativen Hypoplasie im Zusammenhange stehen — ähnlich wie der mangelhaft entwickelte, funktionell untüchtige Leistenhoden der Männer ganz besonders zur Entwicklung maligner Neubildungen disponiert ist.

---

*) In Deutschland und namentlich in Gegenden mit hoher Säuglingssterblichkeit ist bei einem grossen Prozentsatz der Mütter die Brustdrüse infolge dieser erblich entstandenen Hypoplasie nicht oder nur kurze Zeit imstande, ihre Funktion zu erfüllen.

Tab. 23. **Adhäsive Pelveo-Peritonitis, Perioophoritis, Perisalpingitis und Pyosalpinx dextra** (nach Schäffer).

Der Douglas'sche Raum von hinten und von oben gesehen. Zahlreiche bandartige und spinnwebenförmige Pseudomembranenverbinden die hintere Fläche des Uterus mit den umgebenden Organen, namentlich mit den Tuben, Ovarien und dem S Romanum (Dickdarm), von dem ein Segment sichtbar ist. — Die linke Tube ist mehrfach geknickt, die rechte Tube entzündlich gerötet, im Zustande eiteriger Entzündung und infolge von Obliteration des Ostium abdominale in eine Pyosalpinx — mit kugelig geformten Abteilungen — umgewandelt.

Atrophie der Mamma findet sich gelegentlich bei allgemeiner Kachexie, bei allgemeiner Fettsucht (sogenannte „Fleischbrüste" mit übermässiger Fettentwicklung und mangelhafter funktioneller Potenz). Physiologische Atrophie entwickelt sich in den klimakterischen Jahren, wobei der Drüsenschwund durch kompensatorische Fettentwicklung ex vacuo verdeckt wird.

Entzündung der Mamma, Mastitis.

Ausserhalb des Puerperiums wird die Entzündung der Milchdrüse sehr selten beobachtet; dieselbe ist meistens traumatischen Ursprungs und leicht verlaufend: meist Ausgang in Zerteilung oder Abscessbildung; die so entstandenen tiefliegenden Abscesse können gelegentlich mit Tumoren verwechselt werden

Die weitaus häufigste Form ist die *puerperale Mastitis*, die meist infektiösen Ursprungs ist; etwa 6% aller stillenden Frauen werden davon und zwar im Verlauf des ersten Monats nach der Geburt befallen.

Seltener ist die Entzündung (bei Streptokokken-Infektion) eine superfizielle und erysipelatöse, von Schrunden und Läsionen der Warzen ausgehend, nach Art eines Erysipelas migrans oder einer Phlegmone verlaufend, wobei das Drüsenparenchym nur sekundär beteiligt ist. — Ähnlich wie bei Wundinfektion kommt es von den so häufigen Erosionen

der Warze zur Einwanderung pathogener Keime in die Milchgänge. Die Gerinnung und Zersetzung des Drüsensekrets bildet ein begünstigendes Moment (Fremdkörper-Wirkung).

Die häufigste Form ist die umschriebene *parenchymatöse* und *interstitielle* Mastitis, wobei immer nur ein Segment der Drüse, meist die unteren und äusseren Partien ergriffen sind. Der betreffende Drüsenlappen erscheint geschwellt, die darüber liegende Haut gerötet. In den ergriffenen Teilen entwickelt sich im Anschluss an zellige Infiltration des intralobulären Gerüstes eiterige Einschmelzung des Gewebes, es kommt zur Bildung eines Abscesses. Derselbe kann spontan in offene Milchgänge durchbrechen, der Eiter lässt sich aus der Warze ausdrücken; oder der Durchbruch erfolgt nach aussen, oder der Eiterherd wird künstlich geöffnet: Der geöffnete Abscess zeigt fetzig zerklüftete Wandungen; die Zahl der Abscesse kann eine grosse sein, und fortwährend erfolgen neue Aufbrüche. Die so entstandenen Fistelgänge entleeren gelegentlich — bei Kommunikation mit einem Milchgange — auch Milch; auf diese Weise entstehen Milchfisteln, die längere Zeit persistieren. In seltenen Fällen kommt es zu Abkapselung, Eindickung und Verkalkung des Abscessinhalts. Selten kommt es von einer eiterigen Mastitis aus zu allgemeiner schwerer Infektion und Sepsis. — Meist erfolgt Heilung nach Resorption der Entzündungsprodukte, oder es kommt zu unvollständiger Heilung, indem indurierte Stellen (Milchknoten) zurückbleiben: höckerig-hyperplastische Bindegewebsknoten, die im Innern meist erweiterte Milchgänge einschliessen.

Tuberkulose der Mamma in Form einer tuberkulösen Entzündung kommt höchst selten vor, während die Mammatuberkulose in verschiedenen Formen (miliare Eruption, tuberkulöse diffuse Entzündung) beim Rinde häufig beobachtet wird (Gefahr der Milch-Infektion für den Menschen).

Neubildungen der Mamma.*)

Die *bindegewebigen Geschwülste* der Mamma gehen vom interacinösen, interlobulären oder periglandulären Gerüste aus und schliessen häufig Drüsenelemente und Cysten ein.

Während das Lipom — von dem die Drüse umgebenden Fettgewebe ausgehend — selten vorkommt, ebenso das Myxom, Myom, Chondrom, — findet sich etwas häufiger das Fibrom — meistens als Mischgeschwulst, kombiniert mit Adenom (Fibro-Adenom).

Das *Sarkom der Mamma* wird verhältnismässig häufig angetroffen; dasselbe geht entweder als umschriebener, knotenförmiger Tumor von einzelnen Lappen aus oder ergreift diffus die ganze Drüse.

Die weicheren Formen des Sarkoms bestehen aus Rund- oder Spindelzellen, die härteren Formen werden durch das Fibro-Sarkom repräsentiert. Sehr selten findet sich das Riesenzellensarkom sowie das Melanosarkom. Die Schnittfläche dieser Sarkome ist gleichmässig grau-weisslich verfärbt, saftig glänzend; fettige Degeneration einzelner Geschwulstpartien, Erweichung, Nekrose, Blutung, Cystenbildung kommen hie und da in der Sarkommasse vor.

Eine besondere Varietät bildet das *Adeno-Cysto-Sarkom* (Cysto-Sarkoma phyllodes proliferum oder intracanaliculare). Dabei wuchern die mit Epithel bedeckten neugebildeten Geschwulstmassen blattartig oder polypenförmig in die erweiterten, ebenfalls mit kleinem Pflasterepithel ausgekleideten Milchgänge hinein; auf diese Weise ist der Tumor von zahlreichen unregelmässigen Spalträumen durchsetzt, die Schnittfläche des lappigen Tumors ist vielfach einem durchschnittenen Kohlkopfe ähnlich, blätterartig geschichtet. Dieses meist halbkugelig geformte Adeno-Sarkom.

---

*) Auf 100 Fälle von Mammatumoren treffen 77 Krebse, 14 Sarkome in verschiedenen Varietäten (Adeno-Cysto-Fibro-Sarkome), 6 Adenome, 2 Fibrome; den Rest mit 1 % bilden Cysten, Atherom, Chondrom.

wächst manchmal ziemlich rasch, kann Geschwülste von bedeutendem Umfang produzieren, ist mehr lokal bösartig, indem es auf angrenzende Organe übergreift; Ulceration tritt erst spät ein. Metastasen in Lymphdrüsen und inneren Organe werden nicht beobachtet.

Epitheliale Geschwülste der Mamma.

Das *Adenom der Mamma* findet sich selten als diffuse über beide Drüsen verbreitete Geschwulst, häufiger als umschriebener knotenförmiger Tumor. Sehr häufig finden sich die bereits erwähnten Kombinationen mit bindegewebigen Geschwülsten: Fibro-Adenom, Myxo-Adenom und Adeno-Sarkom. Bei Neigung zur Cystenbildung entsteht das Cyst-Adenom. Das Adenom ist häufig von geringem Umfang, wächst langsam und bildet öfters die Vorstufe zum malignen Adenom (Adeno-Carcinom) und zum echten Krebs.

Neben dem Cyst-Adenom, welches auf Wucherung des Epithels der Acini beruht, gibt es Mamma-Cysten, die ohne aktive Beteiligung des Drüsengewebes infolge chronisch-interstitieller Entzündung (*Mastitis chronica cystica*) entstehen.

Carcinom der Mamma. (Fig. 14 u. 15.)

Der Brustdrüsenkrebs ist die häufigste carcinomatöse Erkrankung des weiblichen Geschlechts und macht fast $^4/_5$ aller Mammatumoren aus.

Man unterscheidet folgende Formen:

Das *Carcinoma simplex*, in seinen 2 Hauptformen als glanduläre oder tubuläre Form, bildet im Anfang eine kleine knotige Wucherung, die in der Regel nicht verschieblich ist und von der Umgebung nicht scharf abgegrenzt erscheint; der Knoten ist meist in der Umgebung der Warze mit der Haut innig verbunden. Auf der Schnittfläche sieht man einen grau-weisslichen Knoten von speckigem Glanze; die Schnittfläche ist meist weissgelblich gesprenkelt; beim Darüberstreifen erhält man

Fig. 14. *Carcinom (Markschwamm) der Mamma.* (Frau von 57 Jahren.)

Ein Jahr vor Eintritt in die chirurg. Klinik (Prof. v. Angerer) bemerkte Patientin (M. J., Bauersfrau) zufällig ein Knötchen, welches zeitweilig Schmerzen machte und an Grösse zunahm. Nach $^3/_4$ Jahren Geschwürsbildung auf der ziemlich umfangreichen Geschwulst. Das Geschwürssekret äusserst übelriechend. Starke Abmagerung in den letzten Monaten.

Über der oberen und äusseren Hälfte der linken Mamma eine doppeltfaustgrosse Geschwulst, mit der Drüse innig zusammenhängend. Die Geschwulst ist von weicher Konsistenz, aus mehreren knolligen Massen zusammengesetzt, deren Oberfläche an mehreren Stellen ulceriert ist. Eine kraterförmige Ulceration führt in eine fast die ganze Geschwulst durchsetzende jauchige Höhle. Die teilweise noch erhaltene Cutis über dem Tumor ist adhärent, blaurot verfärbt. — Fall vor 3 Jahren auf die linke Thoraxseite.

Bei der operativen Entfernung werden auch zahlreiche verdächtige Lymphdrüsen, bis hoch hinauf in die Achselhöhle gelagert, entfernt. — Auf dem Durchschnitt erschien der Tumor weich, von gelblicher Farbe, beim Darüberstreifen lässt sich reichlicher Epithelbrei ausstreifen; ähnliche Veränderungen zeigen die entfernten Lymphdrusen. — Recidiv nach $^5/_4$ Jahren; wiederholte Entfernung eines hühnereigrossen Krebsknotens. Tod der Patientin nach weiteren 7 Monaten ausserhalb der Klinik an „Lungenleiden". Lebensdauer nach Beginn der Geschwulstentwicklung ungefähr 3 Jahre. Einlaufjournal Nr. 436. 1896.

---

einen dickflüssigen, weisslich-grauen Saft, hauptsächlich aus epithelialen, teilweise verfetteten Elementen bestehend. — Ist das Stroma sparsam entwickelt, die epitheliale Wucherung dominierend, so entsteht eine markige Geschwulst (Markschwamm, Carcinoma medullare), ist das Stroma mächtig entwickelt, so liegt der harte Krebs (Skirrhus, Carcinoma fibrosum, atrophierender Krebs) vor. Die zuletzt genannte Form (10% aller Brustkrebse) knirscht unter dem Messer, es lässt sich von der Schnittfläche nur ein sparsamer Saft abstreifen.

Sehr selten wird in der Brustdrüse der *Gallert-* oder *Colloid-Krebs* beobachtet.

Der Brustkrebs hat die Neigung, sehr bald auf die äussere Haut überzugreifen; es kommt meist zur geschwürigen Einschmelzung, zur Bildung kraterförmiger Geschwüre, während der Skirrhus durch seine Neigung zur Schrumpfung öfters narbige Einziehung an der Oberfläche bewirkt. Ausserdem findet sich kontinuierliche und diskontinuierliche Fortsetzung des Carcinoms auf die Muskulatur der Umgebung, auf die Pleuren. In $^1/_3$ aller Fälle finden sich auf der Rückseite des Musculus pectoralis major und in demselben Krebskeime. Sehr bald kommt es zu Metastasen-

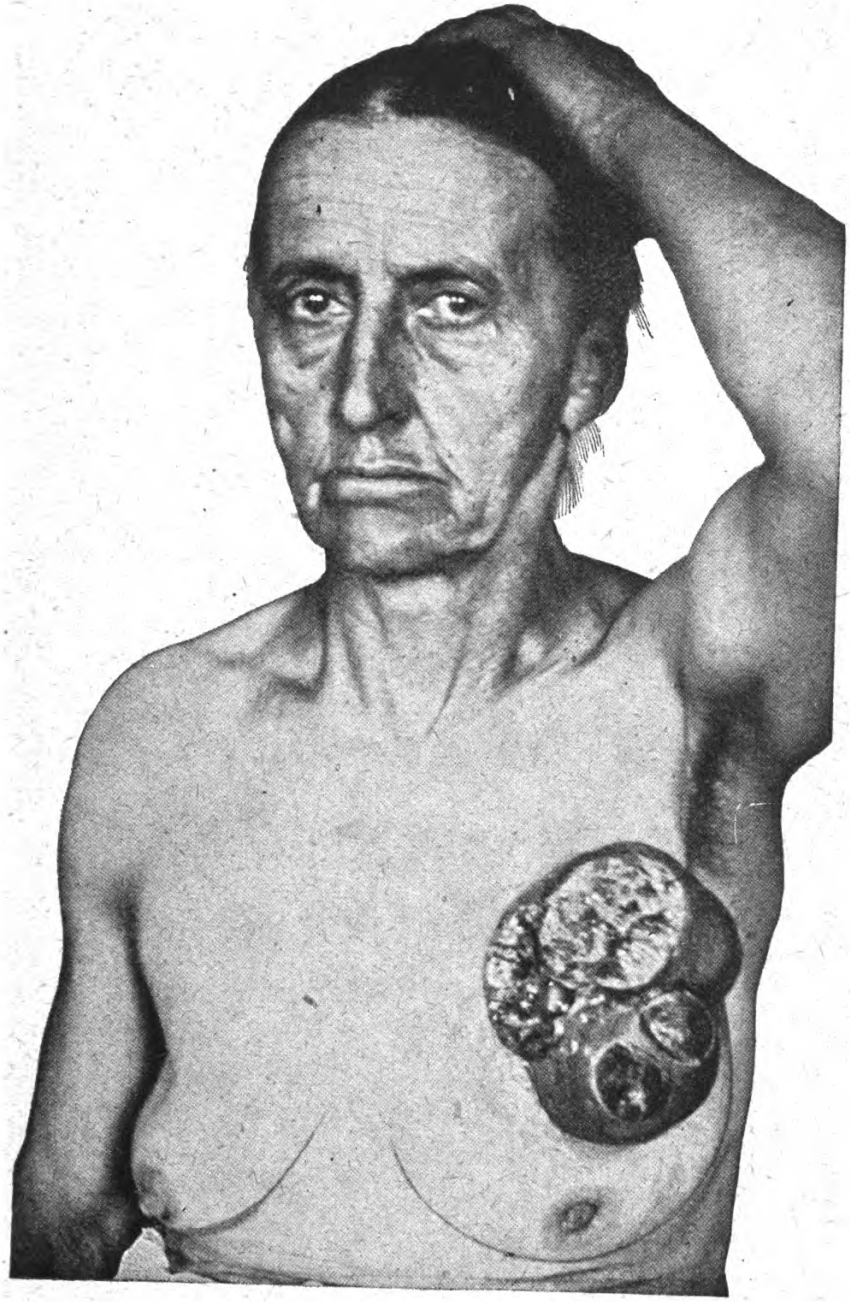

Fig. 14.

Fig. 15. *Atrophierendes Carcinom der linken Mamma; Skirrhus.*
Frau von 41 Jahren.

Die Neubildung besteht seit 4—5 Monaten, Patientin hat dieselbe zuerst als kleine Geschwulst bemerkt; allmähliche Zunahme an Grösse und Härte, verbunden mit „reissenden" Schmerzen. Aufbruch der Geschwulst vor 2 Monaten, langsame Vergrösserung der Geschwürsbildung.

An Stelle der linken Mamma ein handtellergrosses granulierendes, zum Teil kraterförmig ausgebuchtetes und unregelmässiges Geschwür mit teilweise callösen Rändern. Der Geschwürsgrund nur wenig auf der Unterlage verschieblich. Die Granulationen leicht blutend. Die Umgebung des Geschwürs ist bretthart infiltriert und sind allenthalben disseminiert harte Knötchen in der Grösse eines Stecknadelkopfes zu fühlen. Axillardrüsen beträchtlich geschwellt Patientin (M. M., Sattlerstochter) sieht sehr kachektisch aus. Inoperabler Fall.

Chirurg. Klinik in München. (Prof. v. Angerer.)

bildung in den Achseldrüsen, die nur selten verschont bleiben.

Der Brustkrebs entwickelt sich am häufigsten bei Frauen im 5. und 6. Dezennium, seltener vor dem 30. und nach dem 55. Lebensjahr.

Bei fruchtbaren Frauen kommt der Krebs häufiger vor als bei unfruchtbaren; solche, die früher Mastitis überstanden haben, sind mehr disponiert. Nach operativer Entfernung, die bei Nichterfolg doch das Leben verlängert, kommt es in der Mehrzahl der Fälle zu Recidiven; nur in einer mässigen Zahl (ca. 20—30%) — namentlich bei sehr frühzeitiger Operation und gleichzeitiger Entfernung der Achseldrüsen kann definitive Heilung erzielt werden.

Unter den disponierenden ätiologischen Momenten spielt die früher erwähnte erblich übertragbare *degenerative Hypoplasie* der menschlichen Brustdrüse sicher eine Hauptrolle. Als auslösende Gelegenheitsursachen sind u. a. traumatische Insulte, welche die wenig geschützte Drüse häufig treffen, sowie der Druck des Korsetts zu nennen.

Krankheiten des Nervensystems.

Krankheiten der Dura mater.

Entzündliche Prozesse der harten Hirnhaut (*Pachymeningitis*) sind gutartiger Natur oder infektiösen Ursprungs. Je nach der Lokalisation auf der inneren oder äusseren Fläche der Dura unterscheidet man: Pachymeningitis interna oder externa

Sehr häufig findet sich die *chronisch-adhäsive und fibröse Form:* die harte Haut ist mit der inneren Tafel des Schädels mehr oder weniger innig verwachsen, bindegewebig verdickt, undurchscheinend; in den höheren Graden ist sie starr, fühlt sich derb und lederartig an. — Als entzündetes Knochenperiost erzeugt die so veränderte Dura häufig Verdickung

und Hyperostose des Schädeldaches: Pachymeningitis ossificans. — Diese Form der Periostitis kommt namentlich im höheren Alter vor bei Cirkulationsstörungen, chronischem Alkoholismus, Psychosen etc.

Pachymeningitis interna hämorrhagica. (Taf. 31.)

Die häufigste Form der Dura-Entzündung ist die *Pachymeningitis interna haemorrhagica oder vasculosa:* Im Beginn der Erkrankung sieht man die Innenfläche der Dura — namentlich über den Hemisphären — bedeckt mit einem zarten, schleierartigen Beleg von hell- oder dunkelrötlicher Farbe, der sich leicht ablösen lässt. Rasch oder langsamer verdickt sich die aus Fibrin und jugendlichem, bald sich vascularisierendem Bindegewebe bestehende Pseudomembran, in der diffuse und herdförmige Blutaustritte mit blossem Auge oder mikroskopisch nachweisbar sind. Bei längerer Dauer zeigt die gefässreiche Auflagerung derbere Konsistenz, lässt sich schwer abziehen; infolge fortgesetzter und oft wiederholter Diapedesis-Blutungen in die zarte entzündliche Membran, namentlich in die der Dura anliegenden Schichten kommt es in den späteren Stadien und bei längerer Dauer des Prozesses zur Bildung eines förmlichen Blutsackes, der, flach sich ausbreitend, gegen die eingedrückte Hirnoberfläche zu durch die primäre entzündliche Pseudomembran begrenzt wird und eine Dicke von mehreren Centimetern, die Ausdehnung eines Handtellers und darüber erreichen kann: *Hämatom der Dura mater,* welches zu entsprechender Kompression der adnexen Rindenabschnitte der Grosshirnhemisphären führt. — Indem die ausgetretenen roten Blutkörperchen und der Blutfarbstoff regressive Veränderungen eingehen, nimmt die organisierte Membran bald eine rostartige Farbe an: mikroskopisch findet man freies, körniges und krystallinisches Pigment (Hämatoidin). Am meisten charakteristisch für diese produktive Entzündung mit Neigung zu Hämor-

rhagie ist die reichliche und rasch eintretende Gefässentwicklung; aus den zahlreichen weiten, dünnwandigen und mangelhaft organisierten Gefässen, die offenbar unter ungünstigen Verhältnissen (mangelhafter Rückfluss) stehen, kommt es zu rekurrierenden Blutergüssen.

Die hämorrhagische und vasculäre Pachymeningitis findet sich öfter terminal entstanden als zufälliger Befund, ausserdem namentlich bei Menschen, die an Psychosen, progressiver Paralyse, Hirnatrophie leiden, häufiger bei Männern als Frauen, besonders im mittleren und höheren Lebensalter; bei kachektischen Individuen, Alkoholikern häufiger. Volumsverminderung der Hirnmasse (durch Atrophie, Anämie) führt durch Herabsetzung des intracraniellen Drucks zu kompensatorischer Hyperämie der Dura mater und begünstigt offenbar in vielen Fällen die Entwicklung dieser eigentümlichen Entzündung der im Ganzen gefässarmen harten Hirnhaut. Der entzündliche Prozess verhält sich im Ganzen analog der fibrinös-hämorrhagischen Entzündung der serösen Häute.

Pachymeningitis purulenta.

Man unterscheidet je nach der Lokalisation auf der äusseren oder inneren Fläche der Dura eine *Pachymeningitis purulenta externa* oder *interna*. — Die erstere Form entwickelt sich meist sekundär nach Traumen der knöchernen Schädelhöhle, namentlich des Schädeldaches mit Wundinfektion, ferner fortgesetzt von der Umgebung, besonders im Anschluss an Otitis media purulenta und Caries des Felsenbeins. Während die Pachymeningitis externa, verbunden mit partieller Ablösung der Dura vom inneren Schädeldache, in der Regel nur umschrieben auftritt, kann die eiterige Entzündung der Innenfläche sich über grössere Abschnitte der Dura-Innenfläche ausbreiten. Ist die nächste Umgebung oder Wandung eines Sinus Sitz des infektiösen Prozesses, so kommt es leicht zu

Taf. 24. **Marantische Sinus-Thrombose.**

Die grossen Sinus der Dura mater an der Schädelbasis durch Thromben vollständig ausgefüllt. Die Vena magna Galeni ist in ihrer ganzen Länge von einem obstruierenden, rotgrau gefleckten Thrombus ausgefüllt; derselbe setzt sich nach rückwärts fort in den Sinus longitud. inferior, in beide Sinus transversi, sowie nach aufwärts eine Strecke weit in den Sinus longitudinalis superior; auch in den Sinus petrosis thrombotische Massen.

Infolge der ausgedehnten Sinusthrombose fand sich Hyperämie und Oedem des Grosshirns, in den Adergeflechten ausgedehnte Blutungen, in den Hirnkammern blutig tingierte seröse Flüssigkeit (hämorrhagischer Hydrocephalus internus).

Der Patient, einjähriger Knabe, war an Diphtherie des Kehlkopfs und der Trachea mit sekundärer Broncho-Pneumonie gestorben. Körpergewicht (5 1/2 Kilo) nur die Hälfte des Normalen erreichend; hochgradige Abmagerung und Anämie. Nr. 1143. 1897. — Die ausgedehnte Sinusthrombose hatte sich infolge von Herzschwäche entwickelt, begünstigt durch chronische Anämie und die terminale Infektionskrankheit.

---

sekundärer septischer Endophlebitis und Thrombose (sekundäre *septische Thrombo-Phlebitis)*, eine Komplikation, die namentlich im Sinus transversus auf der hinteren Fläche des Felsenbeins im Anschluss an Mittelohr-Eiterung häufig beobachtet wird.

Luetische Entzündung der Dura, *Pachymeningitis gummosa,* lokalisiert sich mit Vorliebe auf der äusseren Fläche der Dura, an der Basis und den vorderen Abschnitten der Schädelhöhle, meist verbunden mit analoger Entzündung der weichen Häute; auf der Dura entwickeln sich gelblich-graue, gallertige Wucherungen, hauptsächlich aus Rund- und Spindelzellen bestehend, die später mehr gelbliche Farbe annehmen und Neigung zu regressiver Metamorphose: Verfettung und Verkäsung, zeigen. — Die Dura des Rückenmarks kann in ähnlicher Weise erkranken; in der Mehrzahl der Tumoren finden sich bei *chronischer luetischer Meningo-Myelitis* die Hauptveränderungen nicht in der Dura, sondern in den weichen Häuten.

Neubildungen der Dura mater sind ziemlich häufig: Osteom, Fibrom, Fibro-Sarkom, Sarkom,

Tab. 24.

Psammom. Dieselben zeigen meist langsames Wachstum und mässigen Umfang. In der Regel wachsen dieselben von der Innenfläche gegen den Schädelraum zu und verursachen lokale Usur der Hirnrinde. Andere Fälle — namentlich Sarkome und Osteoid-Sarkome durchbrechen den Knochen und wuchern nach aussen. (Fig. 16.)

Thrombose der Hirnsinus. (Taf. 24 und 25.)

In den grossen venösen Blutleitern der Dura entstehen mit Vorliebe thrombotische Gerinnungen. Ähn-



Fig. 16. *Spindelzellen-Sarkom der Dura Mater.*

Bei dem 19 Jahre alten Patienten hatte sich seit 2 Jahren allmählich eine mässig harte, elastische Geschwulst entwickelt, die über die Stirn und die beiden Scheitelbeine sich gleichmässig ausbreitete. Der Tumor, nach vorn sich zuspitzend und helmartig in die Höhe steigend, ist über dem Knochen nicht beweglich, die Haut darüber stark gespannt. — Der Tumor wurde operativ entfernt; tödlicher Ausgang nach 4 Tagen. — Bei der Sektion ergab sich, dass die Geschwulst von der äusseren Fläche der harten Hirnhaut ausging; dieselbe hatte den Knochen diffus durchwuchert und subkutan aussen den abgebildeten Tumor erzeugt; ein hühnereigrosser Abschnitt war zu beiden Seiten der Sichel in das Cavum cranii hineingewuchert und hatte eine entsprechende Impression des Grosshirns verursacht. — Im Sinus longitudinalis eingeschichteter Thrombus.

Nähere Schilderung in Langenbecks Archiv für klinische Chirurgie Bd. X. 1869 S. 389 von Dr. Carl Bartholomae.

Taf. 25. **Thrombose der Vena magna Galeni und ihrer Verzweigungen, sowie des Sinus longitudinalis superior und des Sinus perpendicularis**

Sekundärer Stauungs-Hydrocephalus internus, Ödem des Gehirns, Stauungs Blutung im linken Corpus striatum.

Hirnbefund: Windungen abgeflacht. Furchen verstrichen. Seitenventrikel erweitert. In der Wandung des linken Seitenventrikels über dem Streifenhügel ein markstückgrosser dunkelbraunroter blutiger Herd. Die zwischen Corpus striatum und Thálamus opticus linkerseits verlaufende Vene thrombosiert; ähnliche Thromben in fast allen Venen der Seitenventrikel, desgleichen in der Vena magna Galeni. Balken sehr weich, von fast breiiger Konsistenz. Im Längsblutleiter, etwa in der Mitte, ein 1,5 cm langer, der Wandung ziemlich innig anhaftender Thrombus; Thrombose im Sinus perpendicularis

Patientin, 21 Jahre alt. 36 Kilo schwer, mit schwerer Chlorose behaftet, war nach 5 Tage dauernder Krankheit gestorben: Heftige Kopfschmerzen, Erbrechen, Delirien (2 Tage vor dem Tode, benommenes Sensorium, Krämpfe, vorübergehende Temperatur-Steigung bis auf 39.5. — Neben der Herzschwäche hatte offenbar die Störung der Blutmischung (Chlorose) die Entstehung der letalen marantischen Sinusthrombose begünstigt. (Sekt.-Journal Nr. 113. 1889.)

Genauere Schilderung dieses Falles in der Dissertation von Dr. Hermann Bergeat: „Über mehrere Fälle von autochthoner Sinusthrombose." München 1891. I. Fall.

---

lich wie in anderen peripheren Venen sind solche Thromben entweder gutartig bei *autochthoner marantischer Thrombose,* oder infektiös, wenn eine septische Endophlebitis Ursache der lokalen Blutgerinnung ist. Die *autochthone Sinusthrombose* wird am häufigsten angetroffen im Sinus longitudinalis superior, um sich von hier in centrifugaler Richtung in die einmündenden Venenwurzeln der Pia über die Convexität des Grosshirns fortzusetzen. Am häufigsten entsteht diese gefährliche Venen-Affektion mit Verschluss des Gefässlumens bei kachektischen und anämischen Individuen mit geschwächter Herzkraft. Gewisse Blutanomalien, namentlich *Chlorose*, disponieren besonders, ferner chronische Inanitionszustände im kindlichen Alter.

Als Folgezustände beobachtet man, namentlich wenn auch der Sinus rectus, die Vena magna Galeni

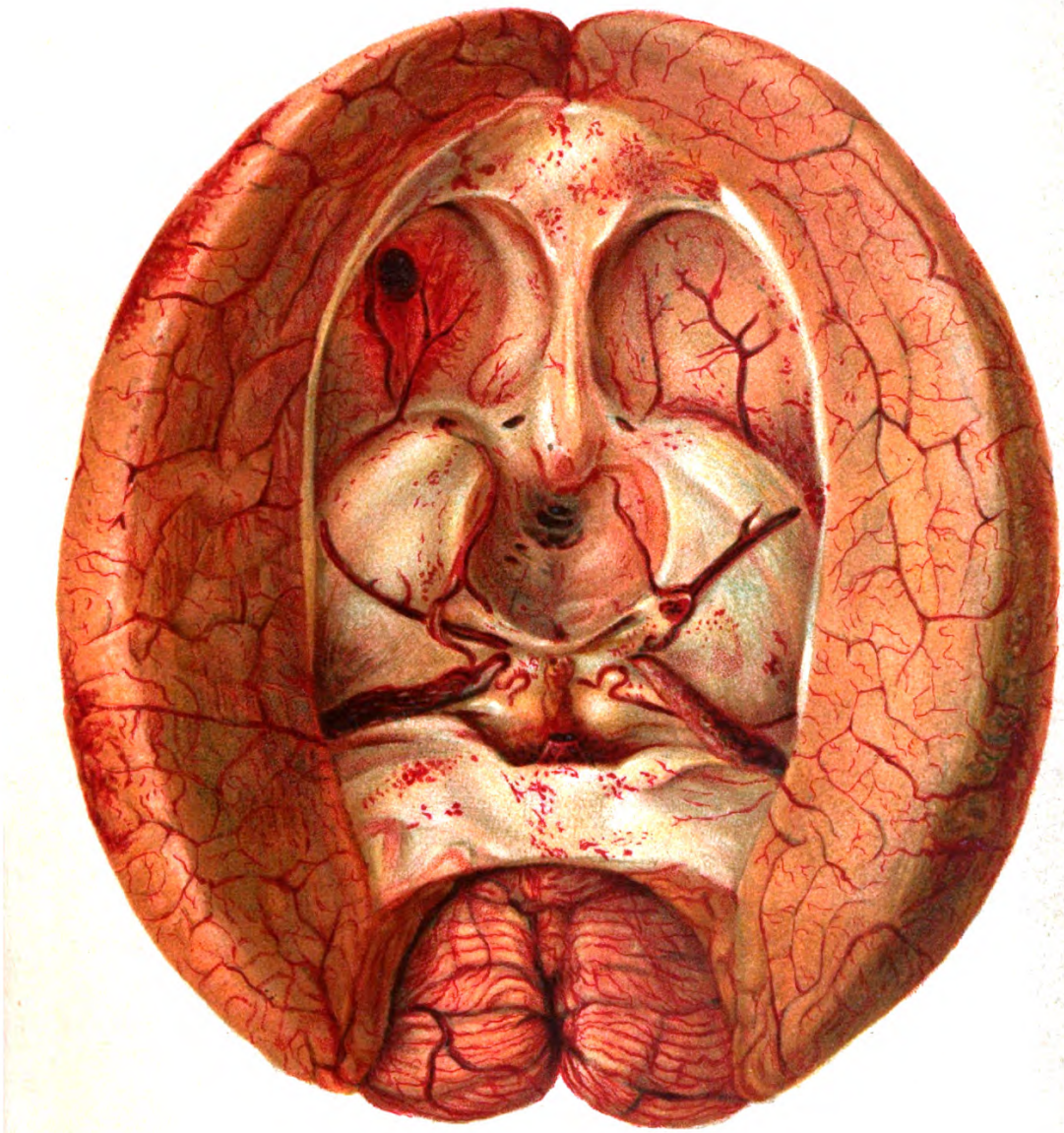

mitbeteiligt sind, akute Stauungserscheinungen in den entsprechenden Venengebieten: hochgradige venöse Hyperämie, Stauungs-Ödem, multiple Hämorrhagien, rote Erweichung besonders in der Umgebung der Ventrikelwandungen, akuten Hydrocephalus internus (Taf. 25). Verwechslung solcher Stauungs-Apoplexien mit akuter multipler hämorrhagischer Encephalitis am Leichentisch ist leicht möglich, namentlich wenn die primäre Thrombose übersehen wird. Verlauf meist tödlich nach relativ kurzer Krankheit, die sehr stürmisch unter dem Bilde schwerer Chorea verlaufen kann.

Die *septische Thrombophlebitis* (primäre Phlebitis und sekundäre Thrombose) findet sich am häufigsten im Sinus transverus im Anschluss an Mittelohreiterung und Caries des Felsenbeins und setzt sich öfters in centripetaler Richtung fort auf die Vena jugularis; sekundär kommt es zur Bildung embolischer Abscesse in den Lungen (allgemeine Septico-Pyämie), zu eiteriger Leptomeningitis (über $^1/_3$ aller Fälle), selten zur Heilung mit oder ohne operativen Eingriff.

Entzündung der weichen Häute des Gehirns und Rückenmarks. Lepto-Meningitis, Arachnitis.

Am häufigsten ist die *chronische fibröse Meningitis*, charakterisiert durch milchige Trübung der weichen Häute und sehr reichlich entwickelte Pachioni'sche Granulationen; sie entwickelt sich meist langsam bei oft wiederholten kongestiven Hyperämien, als Rest abgelaufener entzündlicher Prozesse, ferner sekundär bei Hirnerkrankungen verschiedener Art, Atrophie.

Akute eiterige Meningitis.

Dieselbe kommt in zwei Hauptformen vor: 1) als *diffuse Entzündung* über die Convexität und Basis des Gehirns ausgebreitet (*Convexitäts-Meningitis*); sie entsteht im Anschluss an Schädelverletzungen oder fortgesetzt von der Umgebung (Caries des Felsenbeins)

Tab. 26. **Hydrocephalus internus congenitus.**
($^2/_3$ der natürlichen Grösse.)

Die Seitenkammern sehr stark erweitert, mit heller, wässeriger Flüssigkeit gefüllt. In der Tiefe die rötlich gefärbten Adergeflechte sichtbar. Das Ependym etwas getrübt und verdickt (die dunkle Färbung der Ventrikelauskleidung ist an dem Präparate nicht vorhanden, vom Zeichner als Schatten zu stark aufgetragen). Der sekundäre Schwund der Hirnsubstanz zeigt sich namentlich deutlich im Bereich der weissen Substanz des Grosshirns, während die graue Rinde weniger verschmälert erscheint.

---

von der Nasen- oder Stirnhöhle aus, vom Gehirn aus (Abscess) oder hämatogen und metastatisch bei septischen und pyämischen Prozessen, Erysipel, Pneumonie. Das Exsudat ist serös-eiterig oder fibrinös eiterig, sitzt in den Maschenräumen der Pia, namentlich zwischen den Windungen in der Umgebung der Gefässe, die von weiss-gelblichen oder gelb-grünlichen Säumen eingefasst sind. — Die Hirnrinde ist dabei immer mehr oder weniger beteiligt, injiciert, von zelligen Elementen durchsetzt; manchmal treten Kapillar-Apoplexien hinzu: *Meningo-Encephalitis*. — Ausgang in Heilung höchst selten, meist tödlicher Verlauf in wenigen Tagen.

Fortsetzung des eiterigen Prozesses auf die Adergeflechte und das Ventrikelependym (Endomeningitis) wird bei diesen Formen wie auch bei der eiterigen Cerebrospinalmeningitis auffallend selten beobachtet; der Ventrikelinhalt ist dann mehr oder weniger getrübt, selten serös-eiterig, von gelblich-grüner Farbe: Pyocephalus internus.

Eiterige Basilar-Meningitis, in der Regel verbunden mit eiteriger Entzündung der Rückenmarkshäute: *Meningitis cerebro-spinalis epidemica*. Bei dieser Form lokalisiert sich der infektiöse Prozess an der Hirnbasis und im Verlauf des Rückenmarks. Als Ursache dieser meist tödlichen, sehr selten in Heilung ausgehenden Entzündung (epidemische Genickstarre) wurde ein Mikroparasit: Meningococcus intracellularis, nachgewiesen. (Taf. 28.) Derselbe ist dem Eiterstaphylococcus sehr ähnlich und wurde auch schon bei tuberkulöser und traumatischer eiteriger Meningitis

angetroffen. Auch Pneumoniekokken wurden im Eiter bei epidemischer Cerebro-spinal Meningitis gefunden. — Eine contagiöse Verbreitung des Prozesses ist nicht bewiesen.

Tuberkulöse Basilar-Meningitis. (Taf. 27a.)

Die tuberkulöse Entzündung der weichen Hirnhäute entsteht seltener sekundär von älteren Solitär-Tuberkeln des Gehirns oder von tuberkulöser Otitis oder Wirbelcaries aus, fast regelmässig hämatogen und metastatisch, ausgehend von einem älteren käsig-nekrotischen tuberkulösen Herde im Körper: der Lungenspitzen, Lymphdrüsen, Knochen, Gelenke, Nieren, Hoden — und lokalisiert sich fast gesetzmässig an der Basis des Gehirns und zwar zunächst über dem Chiasma, der Brücke und deren Umgebung; seitlich verbreitet sich der Prozess meistens in die Sylvischen Gruben bis zur Inselgegend. Selten beobachtet man Übergreifen auf die Convexität (2 %) und auf die Häute des Rückenmarks (2%). In den lockeren Maschenräumen der weichen Hirnhäute, besonders längs der Gefässe sieht man im Beginn der Erkrankung ein sparsames, serös-sulziges, schwachgelblich oder grau gefärbtes Exsudat, welches allmählich aussickert. Neben diesem Exsudat, welches im weiteren Verlaufe (2. Woche) häufig einen mehr zelligen Charakter, eine eiterig-fibrinöse Beschaffenheit zeigt, sieht man in den Lymphscheiden der feineren Arterien feinste graue Knötchen, teils an der Grenze der Sichtbarkeit stehend, teils stecknadelkopfgross und mit trübem Centrum versehen. Namentlich im Bereich der Sylvi'schen Gruben beobachtet man gleichzeitig eine stärkere Beteiligung der Hirnrinde, die gequollen, injiciert und öfters von kleinen miliaren Blutaustritten durchsetzt ist (Meningo-Encephalitis). Indem der entzündliche Prozess sich durch den Hirnschlitz über die Adergeflechte und das Ependym der Ventrikel ausbreitet, kommt es zu seröser

Tab. 27. **Hydrocephalus chronicus congenitus.**

Weibliches Kind, 14 Monate alt. Der Kopf ballonartig aufgetrieben; der Hirnteil des Schädels über den Gesichtsteil weit überwiegend. Die Stirn- und Scheitelbeinhöcker stark prominierend. Alle Nähte und Fontanellen weit klaffend; Länge der grossen Fontanelle = 12 cm, Breite = 5 cm. Schädelumfang 55 cm. Im knöchernen Schädeldach ausgedehnte Defekte. Nach Entfernung des Schädeldachs und Entleerung der übermässig erweiterten Hirnkammern, die ca 1400 ccm wasserklare Flüssigkeit enthalten, liegen die Grosshirnhemisphären als welke Blasen vor. Die Seitenkammern enorm erweitert, von einer schmalen Hülle von Hirnsubstanz umgeben, die 10—11 mm Dicke zeigt (sekundäre Druckatrophie der Grosshirnhemisphären).

Als Nebenbefunde bei dem hochgradig abgemagerten Kinde (6,5 kg Gewicht): Tuberkulose der peribronchialen und mediastinalen Lymphdrüsen, konfluierende Lobulär-Pneumonie rechterseits, Fettleber, Rhachitis. (Nr. 10. 1895.)

---

und serös-zelliger Exsudation in die Hirnkammern, zum *entzündlichen Hydrocephalus internus*. Die Hirnkammern erweitern sich rasch auf das 3—4 fache des Normalen, namentlich die Vorder- und Hinterhörner der Seitenventrikel, die den Umfang eines Hühnereies und darüber erreichen können. Der reichliche Ventrikelinhalt ist meist leicht grau getrübt und enthält zahlreiche Leucocyten. — Im Ependym der Hirnventrikel entwickeln sich häufig kleinkörnige Verdickungen ohne centrale Trübung = proliferierende Ependymitis. Die angrenzenden basalen und centralen Hirnteile ebenfalls stark ödematös, manchmal breiig weich. Das ganze Hirnparenchym ist ödematös, gequollen; an der Oberfläche die Windungen vollständig abgeplattet, die Furchen verstrichen.

Die tuberkulöse Meningitis ist vorwiegend eine Krankheit des kindlichen und jugendlichen Alters, kommt aber auch bei Menschen im mittleren und höheren Lebensalter vor. — Hie und da (4—5 %) aller Fälle) ist der Prozess Teilerscheinung einer allgemeinen akuten Miliartuberkulose.

Bei *luetischer Erkrankung der Hirnhäute* (Meningitis gummosa) findet sich in der Regel eine diffuse Infiltration und Verdickung derselben; der Prozess hat

Tab. 27

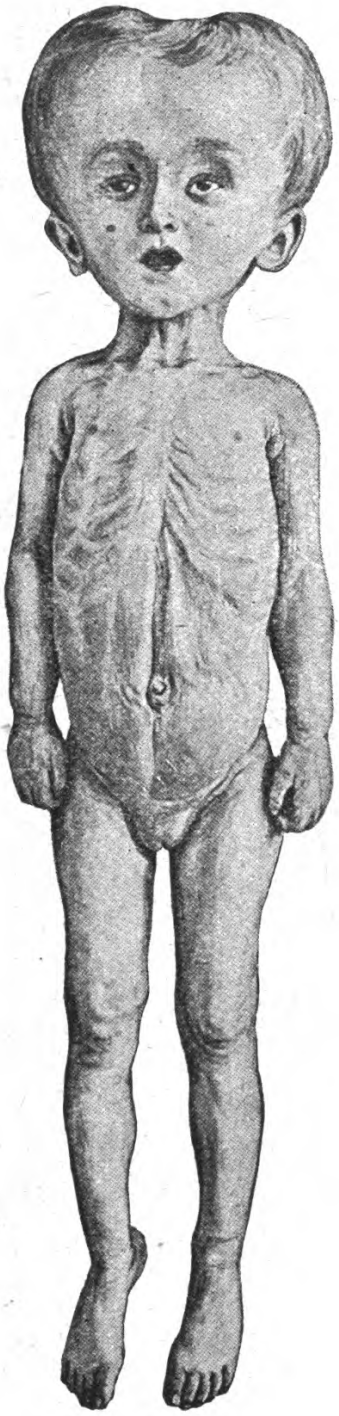

die Tendenz, sich auszubreiten, und vereinigt schliesslich sämtliche Hirnhäute zu einer dicken, derben weisslichen Schwarte, welche partiellen käsigen Zerfall und narbige Sklerose des Gewebes zeigt. Weiterhin kann der Prozess den Knochen, das Gehirn in Mitleidenschaft ziehen. Der Lieblingssitz der gummösen Meningitis ist die Basis des Gehirns. Die Gefässe — namentlich die Arterien — zeigen regelmässig die charakteristische luetische obliterierende Peri-, Meso- und Endarteriitis. Sekundär kommt es zu Atrophie der Hirnrinde. — Bei Frühformen der cerebralen Lues (einige Monate nach der Infektion beginnend) findet sich öfters nur luetische Arteriitis im Bereich der Hirnbasis.

Im Bereich des Rückenmarks kommt hie und da eine *postsyphilitische chronische Leptomeningitis* vor mit sekundärer Beteiligung des Markes: *Meningo-Myelitis chronica.* Dabei ist der Gefässapparat besonders beteiligt; die Gefässe — namentlich die Arterien — bilden sklerotisch verdickte Ringe mit verengtem oder obliteriertem Lumen, weiterhin sind die kleinen Gefässe vielfach hyalin degeneriert. Die weichen Häute sind getrübt, verdickt, vielfach rundzellig infiltriert. — Im Anschluss an die Gefässerkrankung kommt es zu Sklerose des Rückenmarks (chronische Myelitis) mit Zerfall der Nervensubstanz, während die Neuroglia erhalten bleibt; manchmal greift der Prozess auf die Dura über: *Pachymeningitis spinalis hypertrophicans.*

Hydrocephalus. (Taf. 26 u. 27.)

Hydrops der Hirnkammern (H. internus),
Hydrops der Subarachnoideal-Räume (H. externus).

Anhäufung wässeriger Flüssigkeit in den Hohlräumen des Schädels kommt häufig vor.

Der grössere Teil der hieher gehörigen, meist langsam entstandenen Fälle bei Erwachsenen gehört

Taf. 27 a. Akute tuberkulöse Basilar-Meningitis.

An der Basis des Gehirns, namentlich über dem Chiasma und der Brücke sowie in den angrenzenden Teilen der Sylvi'schen Gruben in den Maschen der weichen Hirnhäute besonders rechts ein reichliches gelbweisses und leichtgrau-grünlich gefärbtes sulziges Exsudat; ausserdem sieht man an diesen Stellen zahlreiche Miliartuberkel eingestreut. Die Gefässe der Pia stark injiziert.

Die Windungen des Grosshirns abgeplattet, die Furchen verstrichen. Die Substanz des Grosshirns blass, blutarm, stark ödematös. Die Hirnkammern stark erweitert, mit seröser, leicht getrübter Flüssigkeit gefüllt. (Hydrocephalus acutus internus).

Als Ausgangspunkt der tuberkulösen Meningitis fand sich bei dem 11 Monate alten Knaben (Nr. 165. 1900) käsig-eiterige Tuberkulose der peribronchialen Lymphdrüsen rechterseits.

Nebenbefunde: Akute Miliartuberkulose des Mittellappens der rechten Lunge, Lobulär-Pneumonie des rechten Ober- und Unterlappens.

---

in das Gebiet des wahren Hydrops, indem Cirkulationsstörungen (vom Herzen oder den Lungen ausgehend), namentlich chronische venöse Stauung das ätiologische Moment abgeben: Nach Entfernung der Dura sieht man in den Subarachnoidal-Räumen reichliche seröse Flüssigkeit angesammelt, ebenso sind die Hirnkammern mehr oder weniger erweitert, enthalten vermehrtes Serum. Die weichen Häute sind meist etwas verdickt, milchig getrübt. — Hydrocephalus internus chronicus — ohne H. externus — entsteht häufig im Anschluss an Tumoren, namentlich des Kleinhirns, der Umgebung des Hirnschlitzes, der Kammerwandungen. Charakteristisch für Hydrocephalus chronicus ist der minimale Eiweissgehalt der Flüssigkeit (0,12—0,30 %).

Eine besondere Form des chronischen Hydrocephalus internus et externus entwickelt sich sekundär im Anschluss an Atrophie des Gehirns: *H. ex vacuo.* Jede Volumsverkleinerung des Gehirns führt infolge der Starrheit des knöchernen Schädels zu kompensatorischer Vermehrung der Cerebrospinalflüssigkeit. — Derartige Formen finden sich namentlich bei seniler und präseniler (besonders arteriosklerotischer) Atrophie des Gehirns.

Tab. 27a

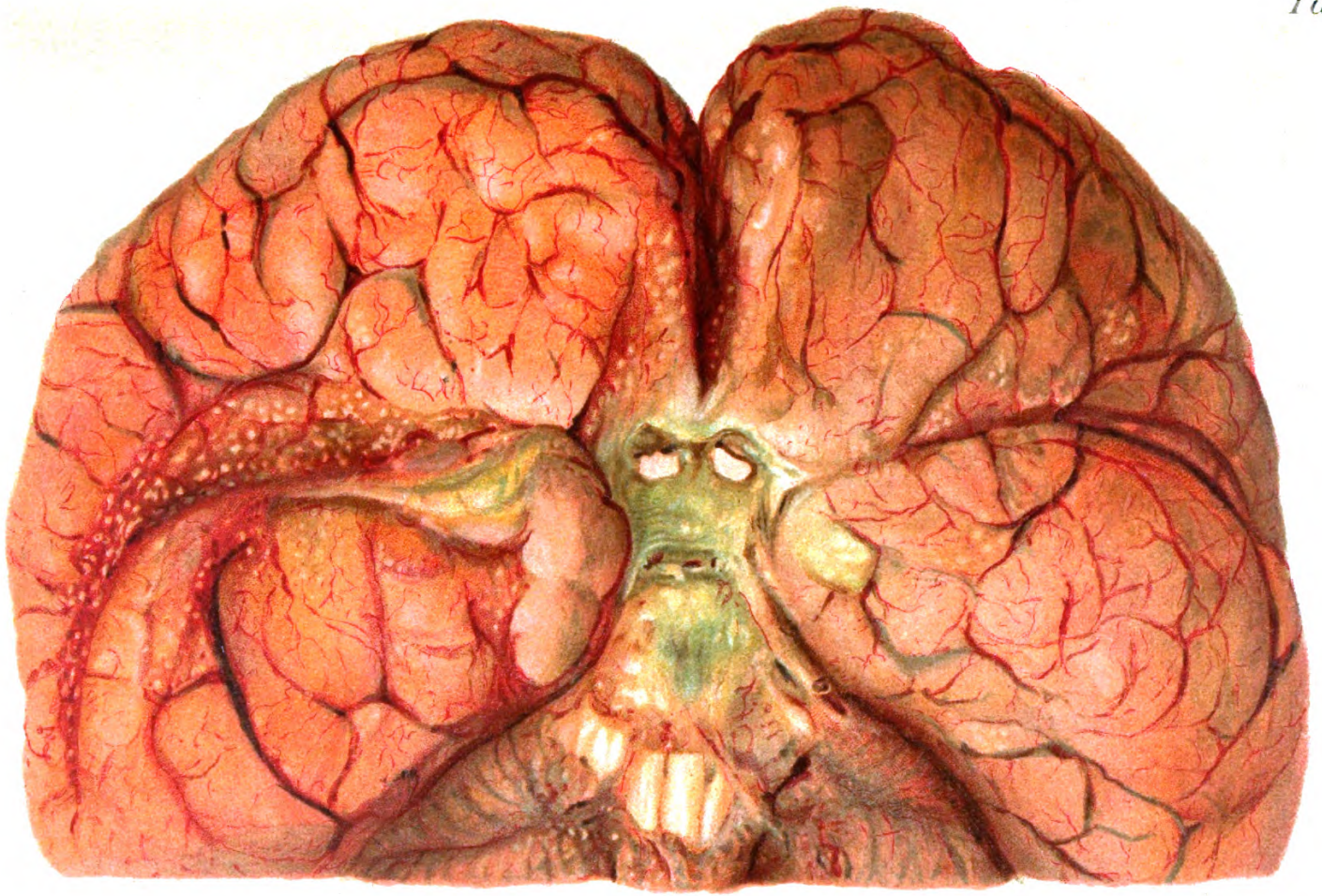

In das Gebiet der *serösen Entzündung* gehört dagegen die Mehrzahl der Fälle von Hydrocephalus internus bei Kindern (H. congenitus et acquisitus), ferner der Hydrocephalus bei Basilar-Meningitis.

Entzündliche Reizzustände des Ependyms (Ependymitis chronica, Endomeningitis) und der Adergeflechte spielen bei diesen Formen eine Hauptrolle: Das Ependym zeigt häufig Verdickung, eine eigentümliche netzartige Zeichnung, sandartige Granulationen.

Bei *congenitalem Hydrocephalus internus* (Taf. 26 u. 27) finden sich in den erweiterten, nahezu ovalen Hirnkammern reichliche Mengen hellen Serums. Die grosse Menge der Flüssigkeit führt zu verschiedenen Druckveränderungen. Die atrophische und hypoplastische Hirnmasse umgibt mantelartig die erweiterten Hirnhöhlen. Seh- und Streifenhügel sind abgeflacht, auseinandergedrängt. Der knöcherne Schädel zeigt entsprechende Veränderungen: ist von blasig-kugeliger Form, die einzelnen Knochen verdünnt, weit voneinander abstehend, durch Membranen getrennt, die Nähte schliessen sich nicht, die Fontanellen sind weit offen. Ursache häufig nicht nachweisbar; Lues der Eltern manchmal disponierend; mechanische Hindernisse in den Abflusswegen der Flüssigkeit spielen wahrscheinlich eine Rolle.

In manchen Fällen ist offenbar eine Entwicklungs-Störung des Gehirns die Ursache. — Eine Kombination von congenitalem und acquiriertem Hydrocephalus liegt dann vor, wenn der erstere zur Zeit der Geburt unbeträchtlich ist und in den ersten Lebensjahren so zunimmt, dass er zum tödlichen Ausgang führt; hie und da tritt Stillstand ein.

In manchen Fällen entwickelt sich der Erguss in die Hirnkammern erst nach der Geburt (Hydrocephalus acquisitus) und zwar häufig im Anschluss an Rhachitis.

In den *Adergeflechten* finden sich häufig mit Serum gefüllte, oft traubenförmig angeordnete Cysten (Lymphcysten), die meist in das Gebiet des Stauungs-Hydrops gehören.

Tab. 28. **Akute eiterige Meningitis cerebrospinalis (Lendenteil des Rückenmarks.)**

Nach Eröffnung des Duralsackes erscheinen die weichen Häute trüb, undurchsichtig, stellenweise fleckig gerötet. Die Maschen der Arachnoidea und Pia durchsetzt von einem sulzigen, grauweissen, stellenweise mehr gelblich und weissgelblich gefärbten, sero-fibrinösen und eiterigen Exsudat. Ein ähnliches Exsudat findet sich in wechselnder Dicke über den mittleren und oberen Abschnitten des Rückenmarks, über der Hirnbasis, und setzt sich seitlich bis auf die Konvexität der linken Grosshirnhemisphäre fort. Fortsetzung der infektiösen eiterigen Entzündung auf die Adergeflechte und die Auskleidung der Hirnventrikel, die mit eiterig-seröser Flüssigkeit gefüllt sind (Pyocephalus internus) Dauer der unter dem charakteristischen Bilde der epidemischen Genickstarre verlaufenen Krankheit bei der 32jährigen Patientin = 14 Tage; Tod unter klonischen Krämpfen. Nebenbefunde: Anämie der Hirn- und Rückenmarksubstanz; Hypostase beider Unterlappen der Lungen, Cyanose der Nieren. (Nr. 272. 1894.)

Krankheiten des Gehirns.

Cirkulationsstörungen.

Der Blutgehalt des Gehirns unterliegt grossen Schwankungen; massgebend für die Feststellung an der Leiche ist die Farbe: je blasser dieselbe, um so geringer der Blutgehalt, während rosarote und dunkelgraurote Farbe für Vermehrung des Blutgehaltes sprechen.

Hyperämie des Gehirns.

Das Gehirn ist vergrössert, die Windungen abgeplattet, die Furchen verstrichen. Auf der Schnittfläche zeigt die graue Substanz einen dunkelgraurötlichen Ton, zahlreiche Blutpunkte, die sich mit dem Messer wegstreifen lassen. Arterielle Hyperämie findet sich meist verbunden mit Hyperämie der Hirnhäute als funktionelle, entzündliche bei Insolation, venöse Hyperämie bei behindertem Rückfluss des venösen Blutes (Herztod, Thrombose der grossen Venenstämme).

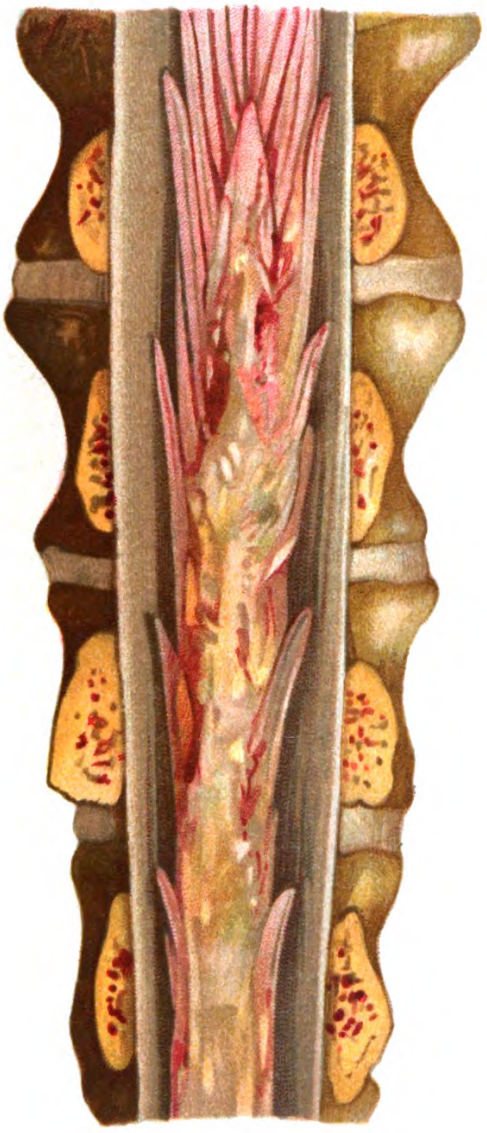

Anämie des Gehirns.

Die Hirnsubstanz ist von blasser Farbe, die weisse Substanz bei vollständiger Blutleere wachsweiss, Blutpunkte auf der Schnittfläche sparsam oder fast fehlend, die Konsistenz eher vermehrt, nur bei gleichzeitigem Ödem vermindert. Meist ist der geringe Blutgehalt des Gehirns Teilerscheinung allgemeiner akuter oder chronischer Anämie (Verblutungstod, kachektische Krankheiten: Tuberkulose, Krebs etc.), oder sind lokale intracranielle Ursaehen nachweisbar: Hydrocephalus, Tumoren, starke Arteriosklerose.

Ödem des Gehirns.

Bei vermehrter seröser Durchtränkung der Hirnsubstanz ist das Volum vermehrt, die Windungen sind verstrichen, die Konsistenz mehr. oder weniger vermindert, in den höchsten Graden bis zur förmlichen Erweichung (weisse Erweichung) gesteigert; letzteres namentlich in der Umgebung der Hirnventrikel bei Hydrocephalus internus, Meningitis.

Gehirnblutung, Apoplexie. (Taf. 32, 32a u. 33.)

Blutungen in das Hirnparenchym kommen aus verschiedenen Ursachen vor:

1) Bei allgemeiner hämorrhagischer Diathese (schwere Infektionskrankheiten, Scorbut, perniciöse Anämie, Leukämie); die Blutherde sind dabei multipel, von verschiedenem Umfang.

2) Die Blutungen gesellen sich sekundär zu Neoplasmen (Sarkom, Gliom) oder zu degenerativ-nekrotischen Erweichungsherden.

3) Die Apoplexien sind traumatischen Ursprungs; dieselben sitzen mit Vorliebe in den oberflächlich gelegenen Teilen der Hirnsubstanz, oder in der Umgebung und Wandung der Hirnhöhlen. Am häufigsten finden sich diese bei Verletzungen des Schädeldachs durch stumpfe Gewalten, Schuss, Stich etc., können

Tab. 29. Chronische tuberkulöse käsige Pachymeningitis spinalis externa bei tuberkulöser Caries der Wirbelsäule.

Nach Eröffnung des Wirbelkanals sieht man die äussere Fläche der Dura mater in einer Länge von 5 cm bedeckt mit unregelmässigen, morschen, teilweise fungösen, trübgelblich gefärbten Auflagerungen; die Ränder dieser eiterig-käsigen Auflagerung unregelmässig gerötet; die Dura selbst an der ergriffenen Stelle in der käsigen Masse untergegangen. (Die Wirbelsäule selbst mit geöffnetem Kanal in schematischer Zeichnung skizziert — ohne die primäre Caries des Wirbelkörpers.)

jedoch auch ohne Verletzung des Schädels vorkommen, namentlich bei der sogenannten Gehirnerschütterung bei der neben einer diffusen moleculären Läsion der Hirnrinde kapilläre Apoplexien, disseminierte Quetschungen, Erweichungsherde sich vorfinden, die zu Gefässalteration und zur konsekutiven *Spatapoplexie* führen können. — Im Anschluss an Quetschungen und traumatische Läsionen der Hirnrinde kann es zu Nekrose und Verkalkung der Ganglienzellen kommen. Der Sitz der traumatischen Apoplexie, häufig verbunden mit meningealer Blutung auf der Hirnoberfläche, entspricht meist der Einwirkungsstelle des Traumas, oder findet sich auf der der Läsion gegenüberliegenden Seite (Contrecoup). — Verlauf und Ausgänge verhalten sich bei der traumatischen Apoplexie im allgemeinen ähnlich wie bei der spontanen. — Bei Neugeborenen kommen traumatische Blutungen der Hirnhäute und des Gehirns namentlich infolge von Geburtshindernissen (Anwendung von Instrumenten) häufig vor.

4) Spontane Apoplexien der Gehirnsubstanz finden sich vorwiegend im höheren Lebensalter (71 % fallen auf die Altersperiode jenseits von 50 Jahren, 17 % auf das Alter zwischen 40—50 Jahren, 8 % auf die Altersperiode 30—40), in dem die ätiologischen Faktoren: degenerative Arterienerkrankung und Herzhypertrophie mit Vorliebe sich entwickeln.

Die spontane Hirnapoplexie (Taf. 32 und 32a) hat ihren Sitz mit Vorliebe in den Stammteilen (Corpus striatum, Thalamus opticus, Nucleus cau-

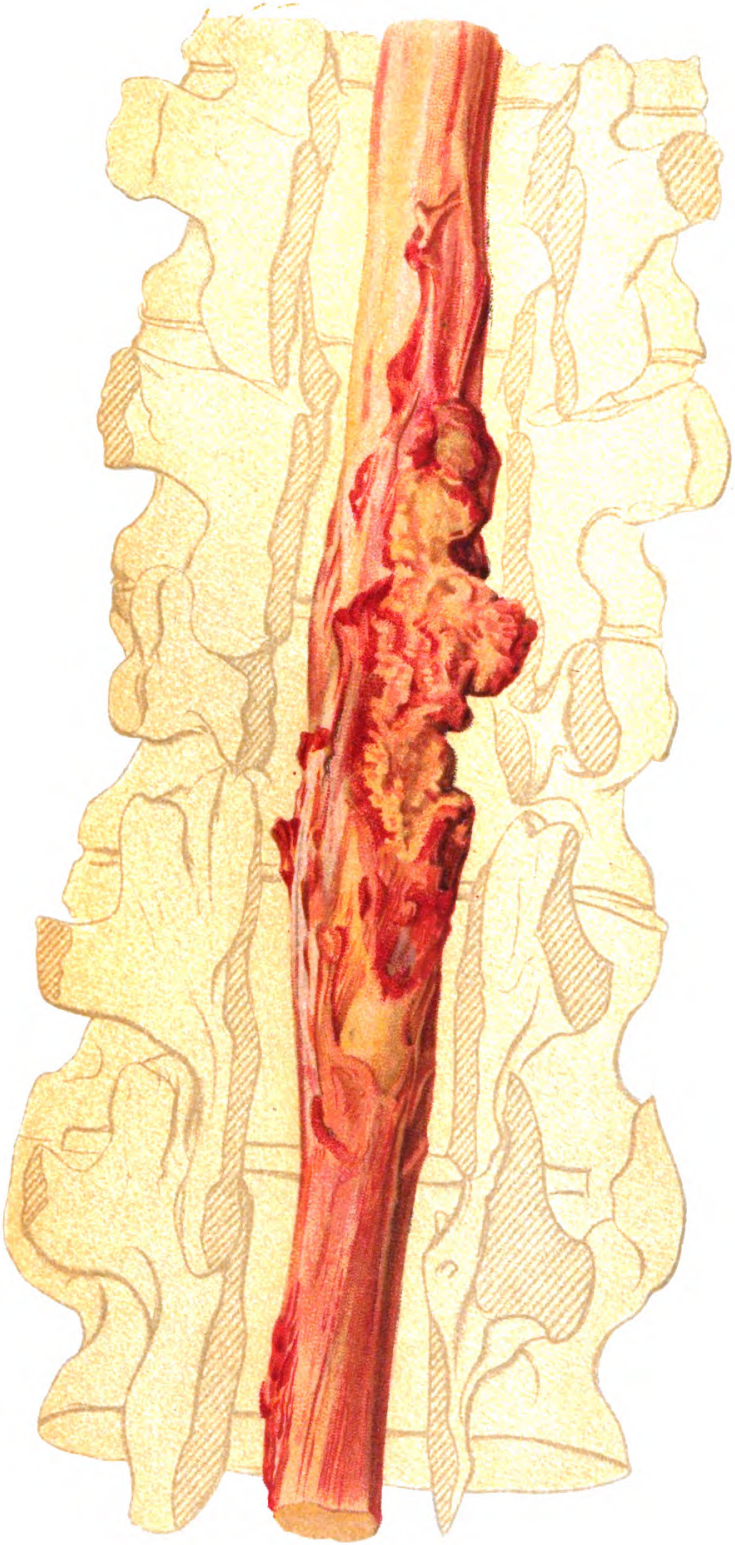

datus), die von einem Ast der Arteria pro fossa Sylvii (Art. lenticulo-striata) versorgt werden. Die Herde sind von verschiedener Ausdehnung, meist pflaumen- bis gänseeigross; sehr häufig beobachtet man Durchbruch in die Hirnkammern, die dann mit blutgemischtem Serum und geronnenen schwärzlich-braunen Cruormassen gefüllt sind. Neben dem ergossenen Blute finden sich Reste der zertrümmerten Hirnsubstanz; in der Umgebung ist die Hirnmasse in einem gewissen Umfange ödematös, gequollen, von verminderter Konsistenz und hellgelblicher Farbe. Kommt es infolge des apoplektischen Insultes nicht zum alsbaldigen tödlichen Ausgang, so treten allerlei Veränderungen auf: der Herd verkleinert sich infolge allmählich eintretender Resorption der flüssigen und festen Teile; letztere wandeln sich in eine fettig-emulsive Flüssigkeit um, zahlreiche Körnchenzellen (mit Fett beladene Phagocyten) treten auf, der Blutfarbstoff zeigt bestimmte Metamorphosen: die roten Blutkörperchen zeigen zunächst Quellung, Entfärbung und Schrumpfung. Vom sechsten Tage ab beobachtet man infolge der Lockerung des Eisens im Hämatoglobin diffuses Hämatosiderin, welches sich rasch körnig umwandelt. Im Verlauf der dritten Woche tritt zuerst freies Pigment auf. Nach Abspaltung des Eisens kommt es zuletzt (im Verlauf der siebenten Woche) zur Bildung des Hämatoidins, welches frei, amorph und krystallinisch angetroffen wird. Die so entstandene apoplektische Narbe ist von ockergelber oder rostartiger Färbung (Taf. 35a). Sitzt der Herd an der Oberfläche, so bleibt ein narbiger Defekt, während im Innern des Gehirns eine Cyste mit rostfarbiger Wandung entsteht.

In betreff der Ursachen der spontanen Hirn-Apoplexie ist neben einer gewissen erblichen Anlage für manche Fälle meist *Erkrankung der feineren Arterien* (Degenerationen verschiedener Art: fettige, hyaline Entartung, Atheromatose, luetische Endarteriitis) mit oder ohne Bildung von Miliar-Aneurysmen, sowie

Taf. 29a. **Tuberkulöse und eiterige Pachymeningitis externa et interna spinalis bei tuberkulöser Wirbelcaries.** Meningo-Myelitis. Compressions-Myelitis, Myelitis transversa.

Nach Eröffnung des Wirbelkanals erscheint der Duralsack in der Gegend der unteren Halswirbel verbreitert, in einer Länge von 6—7 cm spindelförmig aufgetrieben. Die dura mater daselbst verdickt, gespannt, mit unregelmässigen gelblich-kotigen Auflagerungen bedeckt. Bei leichtem Druck entleert sich an dieser Stelle ein reichlicher, dickflüssiger, gelbgrünlich gefärbter Eiter. Auch die Innenfläche mit ähnlichem Eiter beschlagen. Das Rückenmark an dieser Stelle mässig komprimiert, sehr weich. Der Körper des letzten Halswirbels in seinem hinteren Abschnitt zeigt eine ebenfalls mit Eiter gefüllte Höhle vom Umfang einer halben Pflaume; die Wandung dieser Höhle rauh und höckerig anzufühlen. — Auf der vorderen Fläche der unteren Halswirbel findet sich im Umfang eines halben Handtellers in einer Länge von 10 cm ein grosser Abscess ebenfalls mit grünlichem dickflüssigem Eiter gefüllt, der sich nach links in den Thoraxraum bis zur Kuppe des linken Pleurasackes gesenkt hat und dem Durchbruche in denselben nahe ist.

Nebenbefunde: Käsige Herde in beiden Lungenspitzen, serofibrinöse und schwartige Pleuritis links.

Patient, Mann von 47 Jahren (Nr. 193. 1900), war über 1 Jahr bettlägerig und zeigte im Leben das typische Bild der Meningo-Myelitis cervicalis und der Spondylitis tuberculosa.

---

dauernde Steigerung des arteriellen Drucks bei Hypertrophie des linken Ventrikels und Plethora nachzuweisen. In manchen Fällen, namentlich bei fehlenden Miliar-Aneurysmen, dürfte eine vorausgehende Degeneration der Hirnsubstanz eine Art arteriosklerotischer prähämorrhagischer Erweichung und damit eine lokale Disposition zum Auftreten einer Apoplexie herbeiführen. Vorausgehende Traumen (Hirnerschütterung) können ebenfalls, besonders in der Wandung der Hirnkammern, zu lokaler Läsion, Degeneration und zu *Spät-Apoplexie* führen, namentlich bei Kindern und jugendlichen Individuen. Sehr oft findet man tödliche Apoplexie bei chronischer Nephritis (Morbus Brightii), die bekanntlich meistens mit Hypertrophie des linken Ventrikels sich verbindet; diese renale Apoplexie findet sich bei Menschen zwischen 30 bis 60 Jahren besonders häufig. Da die Herzhypertrophie, die nicht renalen Ursprungs ist, erheblich weniger zu

Tab. 29a

Apoplexie disponiert, so ist anzunehmen, dass die Nierenaffektion vielleicht durch Vermittlung der consecutiven Hydrämie auf die Hirnarterien einen besonders ungünstigen Einfluss ausübt. — Während im höheren Lebensalter die Arteriosklerose — meist mit Herzhypertrophie verbunden — in der Pathogenese der spontanen Hirnapoplexie die Hauptrolle spielt, wirken bei jüngeren Individuen (zwischen 25—50 Jahren) ausser Nephritis hauptsächlich Lues, Alkoholismus, Infektionskrankheiten (Typhus, Pocken, Pyämie, Tuberkulose), ferner Abnormitäten der Blutbildung (perniciöse Anämie, Scorbut, Leukämie) offenbar in hohem Grade begünstigend auf die Entstehung der Hirnblutung.

Hirnerweichung, Encephalo-Malacie.

Dieselbe ist in der grossen Mehrzahl der Fälle vasculären Ursprungs, entsteht im Anschluss an Thrombose und Embolie der Arterien an obliterierende Endarteriitis (Arteriosklerose).

Am häufigsten findet sich die sogenannte *weisse Erweichung* herdförmig im Gebiet der Arteria pro fossa Sylvii (häufiger links als rechts) nach Embolie derselben, namentlich in der Inselgegend, im Gebiet der Capsula interna und deren Umgebung. Die Emboli gehen aus von thrombotischen und entzündlichen Prozessen des linken Herzens, der Aorta ascendens, seltener vom Ursprungsgebiet der Lungenvenen. In dem von der arteriellen Blutzufuhr plötzlich abgeschnittenen Abschnitt kommt es zu ischämischer Nekrose, zu raschem Zerfall, Erweichung und Einschmelzung der Gewebselemente, zur Anhäufung von Wanderzellen, die auf dem Wege der Phagocytose sich mit feinkörnigem Fett, dem hauptsächlichsten Zerfallsprodukt der nekrotischen Gehirnsubstanz, anfüllen: Körnchenzellen. Die anfänglich ödematös durchtränkte Hirnsubstanz zeigt halbweiche, fast fluktuierende Konsistenz; die Abgrenzung des Herdes, der den Umfang eines Hühner- oder Gänseeies erreichen kann, von der Umgebung ist nicht sehr scharf; sehr bald wandelt

Tab. 30. **Traumatisches extradurales Hämatom auf der Innenfläche des knöchernen Schädels.**

Entsprechend dem linken Stirnbein findet sich — ausgehend von einer Fissur des Knochens mit Zerreissung der Arteria meningea media — ein mächtiger Bluterguss, der die Dura in grosser Ausdehnung vom Knochen losgelöst hat. Die Oberfläche des Gehirns lässt an der entsprechenden Stelle eine flache Depression erkennen.

Tab. 31. **Pachymeningitis interna hämorrhagica. Pachymeningitis vasculosa chronica.** ($^2/_3$ der natürl. Grösse.)

Die Innenfläche der harten Hirnhaut ist bedeckt mit einer innig anhaftenden hell und dunkelrot gefärbten Pseudomembran (rechte Hälfte der Dura). Linkerseits sieht man eine unregelmässige, gelb-grünliche Auflagerung auf der dunkelroten, hämorrhagisch infiltrierten, älteren organisierten Exsudatschicht: zur älteren produktiven Entzündung hat sich eine infektiöse eitrig-fibrinöse hinzugesellt, eine Komplikation, die nur selten beobachtet wird. — Die Pseudomembran, welche ziemlich gleichmässig die Innenfläche der Dura bedeckt, besteht aus faserigem, stellenweise zellenreichem Bindegewebe mit überaus reichlicher Gefässentwicklung (Pachymeningitis vasculosa). Vielfach finden sich frischere und ältere Blutergüsse (Pachymeningitis hämorrhagica) in den neugebildeten Gewebsschichten, offenbar auf dem Wege der Diapedesis-Blutung aus den mangelhaft gebildeten neuen Gefässen entstanden.

---

sich die erweichte Substanz in eine breiige, schlecht geronnener Milch ähnliche Flüssigkeit um. Im günstigen Falle, wenn der tödliche Ausgang nicht die Krankheit beendet, kommt es zu vollständiger Resorption der fettig-nekrotischen Zerfallsprodukte, zur Bildung einer Erweichungs-Cyste, die mit serösem Inhalt gefüllt und deren Wandung mit einer zarten, bindegewebigen Membran ausgekleidet ist. Solche ältere Herde und Narben finden sich öfters multipel, indem recurrierende Prozesse (Embolie, Thrombose, obliterierende Endarteriitis) fortwährend neue lokale Störungen verursachen.

Bei der *roten Erweichung* (Taf. 33) handelt es sich um hämorrhagische Prozesse mit Zertrümmerung der Hirnsubstanz. Ursachen: traumatische oder spontane Blutungen, entzündliche Prozesse, Gefässerkrankungen, namentlich Sinusthrombosen (Stauungsapoplexien Taf. 25), Neubildungen etc. Bei längerem Bestehen solcher Herde kommt es wie bei gewöhn-

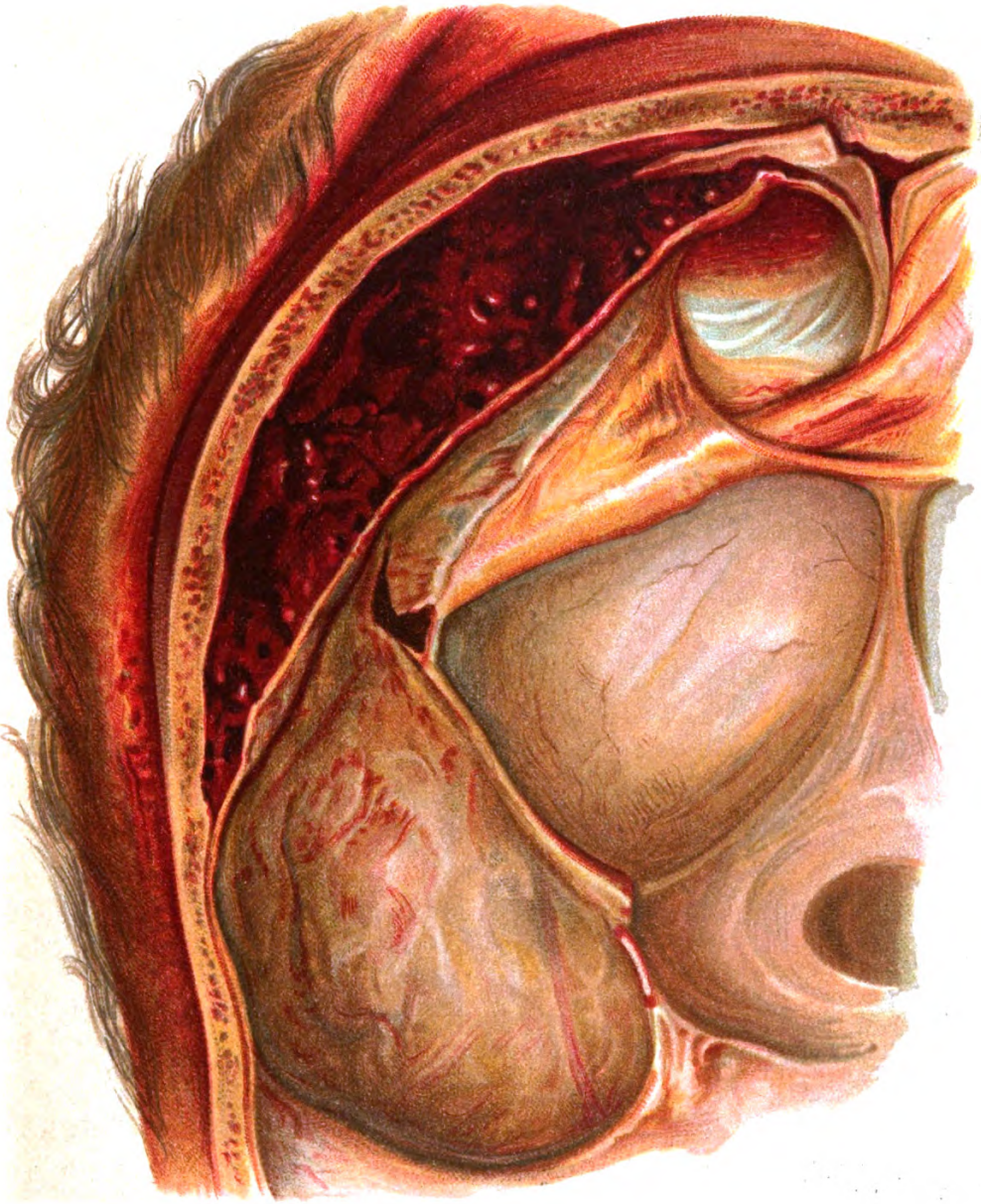

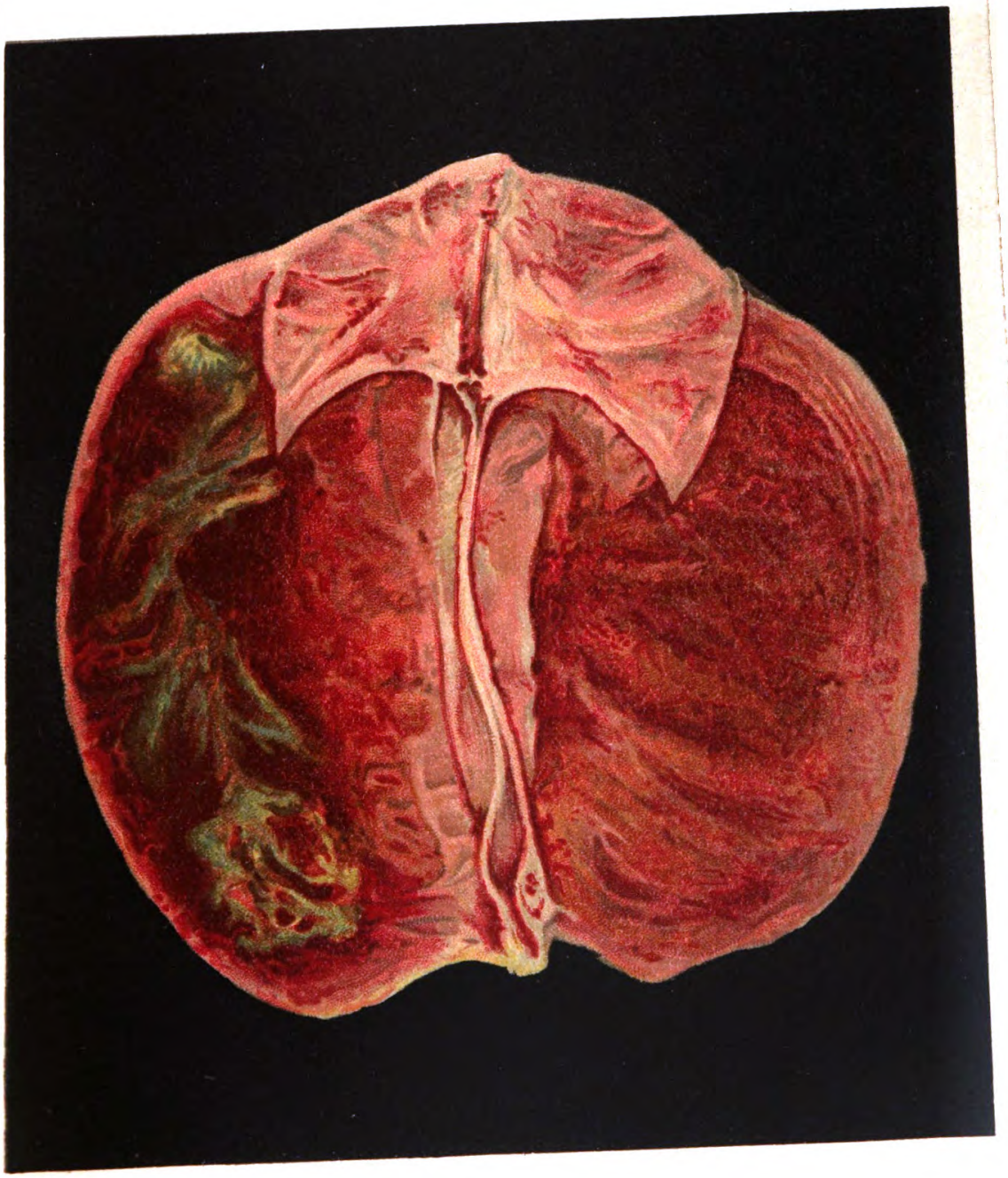

lichen Apoplexien zu den beschriebenen Metamorphosen des Blutfarbestoffs, die ursprünglich roten Herde nehmen im Verlauf von einigen Wochen eine schmutzig-gelbliche, orange- oder ockerfarbige Beschaffenheit an: *gelbe Erweichung* (Taf. 35a), wobei die betroffenen Hirnabschnitte Defektbildung, narbiges Einsinken der Oberfläche zeigen und wobei das hämatogene Pigment sehr lange Zeit (Monate bis Jahre lang) unverändert fixiert bleibt.

Hirnentzündung; Abscess.

Hirn-Abscesse kommen im ganzen selten vor; sie entstehen traumatisch im Anschluss an Verletzungen des Schädels, fortgesetzt von der Umgebung bei eiterigen und infektiösen Prozessen am Schädel (Caries des Felsenbeins, septische Thrombo-Phlebitis der Sinus) und sitzen in diesem Falle (als *otitische Hirnabscesse*) namentlich im Schläfelappen oder im Kleinhirn, oder sie entwickeln sich metastatisch besonders von den Lungen aus (putride Bronchitis bei Bronchiektasien, Empyem), oder bei septischer Endocarditis des linken Herzens, bei welcher auch multiple hämorrhagische encephalitische Herde vorkommen. Solche Hirnabscesse können den Umfang eines Gänseeies erreichen, treten manchmal multipel auf, namentlich bei Septico-Pyämie. Bei längerem Bestande bildet sich eine Art Kapsel. Sitzt der Abscess nahe einer Oberfläche, so kann es zu sekundärer eiteriger Lepto-Meningitis kommen und damit zu tödlichem Ausgang. — In seltenen Fällen ist der Eiter übelriechend, missfarbig, wenn Fäulniserreger in die Hirnsubstanz eindringen (jauchiger Abscess). — Durch puriforme Erweichung von käsigen Solitärtuberkeln kann ein tuberkulöser Hirnabscess entstehen.

Jauchig-brandige Entzündung des Gehirns beobachtet man nach schweren Verletzungen, Zertrümmerung des Schädels bei Blosslegung des Gehirns, oder wenn maligne Neubildungen Knochen und Hirnhäute zerstören und die Hirnhöhle eröffnen. (Taf. 49.)

Tab. 32. **Apoplexie des rechten Grosshirns (Nucleus caudatus und lentiformis, Capsula interna).**

In der rechten Hemisphäre, entsprechend dem Nucleus lentiformis, und von hier nach aussen bis über die Capsula interna sich erstreckend, eine unregelmässig gestaltete, über wallnussgrosse Höhle, die mit dunkel-rotbraunen Cruormassen gefüllt ist; in der Wandung stellenweise rostrote Verfärbung. Im rechten Seitenventrikel etwas blutig-seröse Flüssigkeit. Das übrige Hirnparenchym zäh, das Gehirn im ganzen atrophisch — 1220 g schwer. Die grossen Arterien der Hirnbasis stark atheromatös entartet; die Arteria pro fossa Sylvii obliteriert.

Als Nebenbefunde bei der 69jährigen Patientin: chronische interstitielle Nephritis, Hypertrophie des Herzens und zwar beider Ventrikel, Herzgewicht 475 g (normal 250—300 g). (Nr. 81. 1895.)

Taf. 32a. **Apoplexie des linken Grosshirns mit Durchbruch in das Hinterhorn des linken Seitenventrikels und in die übrigen Hirnkammern.** (Hämatocephalus internus.)

An der Oberfläche des linken Grosshirns die Windungen stark abgeplattet Furchen verstrichen, Konsistenz namentlich in der Gegend des Scheitel- und Schläfelappens schwappend. An der Basis in den Maschen der weichen Häute mehrere blutige Suffusionen. — In der linken Hemisphäre ein fast hühnereigrosser frischer apoplektischer Herd, aus lockeren Blutgerinnseln und zertrümmerten Hirnteilen bestehend: derselbe reicht von der Rinde des Scheitel- und Schläfelappens bis zum Hinterhorn der linken Seitenkammer, Durchbruch in letztere sowie in die übrigen Hirnventrikel, die mit blutig-seröser Flüssigkeit gefüllt sind. — Im rechten Thalamus opticus eine bis zur inneren Kapsel reichende Cyste mit rötlichgrau verfärbter Wandung.

Die Arterien an der Hirnbasis, namentlich diejenigen der Sylvi'schen Grube stark sklerosiert und teilweise starrwandige Röhren darstellend.

Bei der 70jährigen Patientin (Nr. 834. 1899) fanden sich ausserdem Sklerose der Brust- und Bauchaorta, der Nierenarterien, granulierte Schrumpfnieren, mässige Hypertrophie des Herzens, Broncho-Pneumonie rechtsseitig und beginnende hämorrhagische Pleuritis rechts.

Eine herdförmige, meist *hämorrhagische Encephalitis* kommt hie und da bei Infektionskrankheiten (Influenza, Typhus, Scharlach, Masern) vor. — Bei autochthoner marantischer Thrombose der Sinus der Dura mater sowie der Venen der weichen Hirnhäute (Vena magna Galeni) kommen ebenfalls multiple

hämorrhagische Herde zur Beobachtung, die gelegentlich mit hämorrhagischer Encephalitis verwechselt werden können.

Als Ursache der *cerebralen Kinderlähmung* kommt eine akute Encephalitis entweder angeboren oder in der ersten Kindheit erworben vor; Narben, Defekte (Porencephalie) bleiben zurück. Bei dieser hämorrhagischen Polioencephalitis, charakterisiert durch Blutungen mit Übergängen zur roten Erweichung, sitzen die blutigen Herde hauptsächlich im centralen Höhlengran oder auch in der angrenzenden weissen Substanz; Ursache häufig Gefässveränderungen.

Atrophie. (Taf. 35 a.)

Die einfache Hirnatrophie kommt am häufigsten vor als senile oder präsenile Form. Das Gehirn — namentlich das Grosshirn — ist im Gewicht und Volumen mehr oder weniger vermindert, die Cerebrospinal-Flüssigkeit sowohl in den Subarachnoideal-Räumen wie im Bereich der erweiterten Hirnkammern vermehrt (Hydrocephalus ex vacuo), die weichen Hirnhäute meist milchig getrübt. Die Windungen auffallend schmal, fast spitzig, die Furchen erheblich verbreitert. Die Konsistenz derb, zäh, fast lederartig. Auf der Schnittfläche sieht man das Rindengrau erheblich verschmälert, die weisse Substanz ebenfalls reduziert. — Schädeldach häufig verdickt. Die grösseren und mittleren Arterien meist sklerotisch.

Die präsenile diffuse Atrophie (bei Menschen zwischen 45—60 Jahren vorkommend) verhält sich anatomisch ganz ähnlich wie die senile Form; hochgradige Atheromatose, namentlich der basilaren Arterien als Ursache meistens nachweisbar. — Gegen den Einfluss der Inanition, der chronischen Anämie ist das Gehirn (wie das Herz) erheblich widerstandsfähiger als die sonstigen Körper-Organe.

Ausserdem kommt diffuse Atrophie des Gehirns vor bei Hydrocephalus chronicus (Taf. 26), bei *Para-*

Tab. 33. **Rote Erweichung des rechten Grosshirns. Hämorrhagische Encephalo-Malacie** (18 Tage alt).

In der Gegend des linken Schläfelappens und der Insel fühlt sich die Hirnsubstanz sehr weich und fluktuierend an — wie eine mit Flüssigkeit gefüllte Blase. Beim Einschneiden, entsprechend dem linken Centrum semiovale und von da nach abwärts bis zur Insel und an die Rinde des Schläfelappens reichend, eine kinderfaustgrosse Höhle, gefüllt mit einer rostfarbigen, schmierig-weichen, von zahlreichen Blutherden durchsetzten Masse, aus zertrümmerter Hirnsubstanz bestehend. Die weisse Substanz in der Umgebung ödematös, zitronenfarbig. Medianwärts reicht die Erweichung bis zum Ependym des linken Seitenventrikels, den Thalamus opticus und Nucleus lentiformis einbeziehend. — Die basalen Hirngefässe ohne Wanderkrankung; die Arteria pro fossa Sylvii links ohne Inhalt.

Bei der 54jährigen Patientin, die 18 Tage vor dem Tode einen apoplektischen Anfall erlitten hatte, fand sich chronische Endocarditis sämtlicher Herzklappen — mit Ausnahme der Pulmonalarterienklappen, recurrierende verrucöse Endocarditis der Mitralis mit bedeutender Stenose derselben. Stenose der Tricuspidalis, Kugelthrombus im rechten Vorhof. Multiple hämorrhagische Infarkte in beiden Lungen. Schluckpneumonie des rechten Unterlappens. Stauungs-Organe. — Mit Rücksicht auf die Endocarditis der Herzklappen (Aorta- und Mitralklappe) war im Leben die Diagnose auf Embolie der Arteria pro fossa Sylvii gestellt worden. (Nr. 45. 1895.) Bei Fehlen einer embolischen gröberen Gefässverstopfung und einer Sklerose der Hirnarterien muss im vorliegenden Falle an embolische Verstopfung feinerer Gefässverzweigungen oder an Stauungsblutung gedacht werden.

---

lyse; bei letzterer büsst das Grosshirn oft mehr als ein Viertel seines Gewichts ein, während das Kleinhirn fast unverändert bleibt. — Meist handelt es sich bei Paralyse um einen postsyphilitischen Prozess mit Atrophie der Nervenfasern und Zellen der Hirnrinde; sekundär kommt es zu Verschmälerung der Rinde und diffuser Atrophie des Gehirns; mit grosser Wahrscheinlichkeit sind die Atrophie der nervösen Elemente, sowie die interstitiellen Prozesse Sekundär-Erscheinungen, die auf primärer postluetischer Gefäss-Erkrankung (proliferierende Arteriitis) beruhen. — Ebenfalls vasculären Ursprungs sind herdförmige Atrophien, ischämische Erweichungen und kleine Cysten, die im atrophischen Gehirn der Paralytiker nicht selten angetroffen werden und zwar sowohl in den zentralen Teilen, wie auch im Rindengebiet.

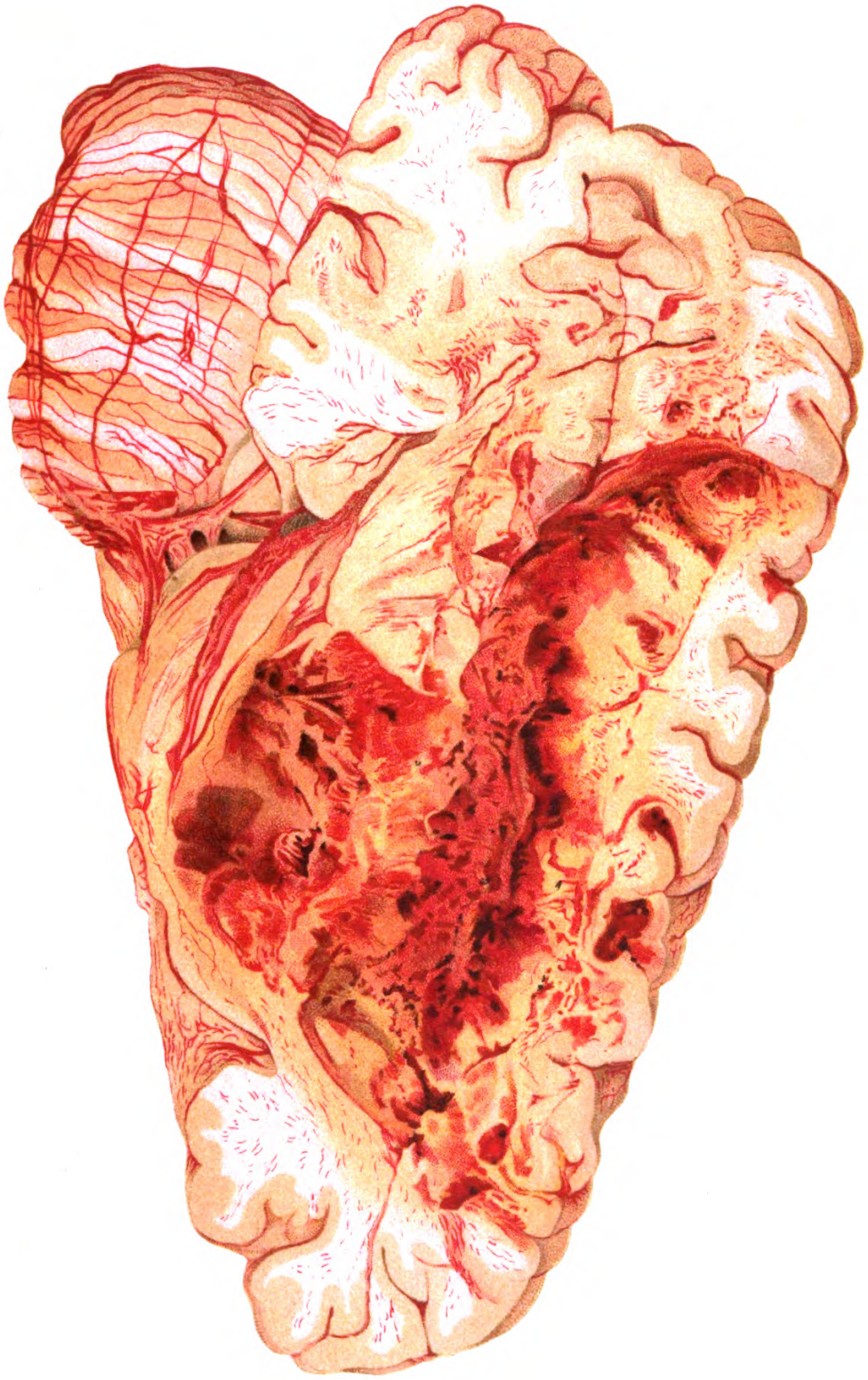

Lokale herdförmige Atrophie entsteht meistens durch Druck: Hirntumoren, infektiöse Granulome, Exostosen, Parasiten, ferner im Anschluss an lokalisierte apoplektische, nekrotische und Erweichungs-Prozesse.

Mangelhafte Entwicklung des Gehirns (Hypoplasie) oder *Mikrocephalie* ist eine Hemmungsbildung, betrifft entweder gleichmässig das ganze Organ oder vorzugsweise den Balken, das Kleinhirn, oder *eine* Hemisphäre. Solche Kinder zeigen häufig Zwergwuchs, sind blödsinnig, idiotisch, meist mit Paresen, Anästhesien, Kontrakturen behaftet. Das Gehirn kann im Gewicht auf 300 g und darunter herabsinken. — Die Mikrocephalie ist entweder congenital, beruht auf conceptionellen oder intrauterinen schädigenden Einflüssen, oder sie kommt erworben vor, wobei die normal geborenen Kinder infolge verschiedenartiger lokaler oder allgemeiner Krankheitsprozesse durch cirkulatorische und entzündliche Störungen eine Schädigung und Hemmung der Gehirnentwicklung erfahren. — Frühzeitige Synostose der Knochen des Schädelgrundes sowie prämature Verschmelzung der Nähte kann ebenfalls zur Hemmung der Gehirnentwicklung, zur Hypoplasie desselben und Mikrocephalie fahren. Viel häufiger beruht Mikrocephalie auf *primärer Hemmungsbildung* des Gehirns mit sekundärer Synostose.

Porencephalie. (Taf. 34 u. 35.)

Defekte und Spaltbildungen der Hirnrinde werden als Porencephalie bezeichnet. Dieselben sind von Pia ausgekleidet, mit Serum ausgefüllt und von der Arachnoidea überzogen. Ihre Entstehung ist in einem Teil der Fälle als *Hemmungsbildung* (lokale Aplasie) auf fötalen Stillstand im Wachstum einzelner Hirnmantel-Abschnitte zurückzuführen; durch Überwuchern benachbarter Hirnteile und accidentellen Hydrocephalus

Tab. 34. **Porencephalie.**

Entsprechend der unteren Fläche des Occipitallappens und der angrenzenden hinteren und medianen Abschnitte des Schläfelappens findet sich in einer Länge von nahezu 10 cm und einer Breite von 3—4 cm ein grubenartiger Defekt der Hirnsubstanz. Die so entstandene Lücke ist mit Serum gefüllt. Die bedeckenden weichen Häute lassen neben starker Gefässentwicklung eine leichte Verdickung, Trübung und leichte gelb-bräunliche Verfärbung erkennen. Wahrscheinlich handelt es sich im vorliegenden Falle um eine sekundäre Porencephalie, die sich im Anschluss an Hämorrhagie im Kindesalter entwickelt hat (Pseudoporencephalie).

Tab. 35. **Porencephalie im linken Schläfelappen — mit abgesacktem meningealem Hämatom.**

An der Basis des Gehirns, entsprechend der linken Sylvi'schen Grube, eine kleinapfelgrosse, mit Flüssigkeit gefüllte, fluktuierende Blase, welche medianwärts bis zur Mitte des Chiasma, nach aussen bis zum Rande der Hirnbasis, nach vorn bis zum Stirnlappen reicht. — Die Farbe der Blase ist schmutzig-gelbbraun, teilweise rostfarbig; auf der Oberfläche sind zarte Gefässe sichtbar. Über der rechten Sylvi'schen Grube findet sich eine kleinere, etwa wallnussgrosse Blase, gefüllt mit klarem Serum. Die Ränder der beiden blasenartigen Gebilde sind mit dem benachbarten Gebiet der Hirnrinde so innig verschmolzen, dass ihre Loslösung nicht gelingt.

Bei der 4½jährigen Patientin fand sich als Todesursache Diphtherie des Kehlkopfs; ausserdem doppelseitige croupöse Pneumonie, excessive allgemeine Abmagerung, Anämie und Rhachitis. (Nr. 437. 1895.)

---

kommt es zu mannigfachen Formveränderungen. Diese Form bildet gelegentlich die anatomische Grundlage der cerebralen Kinderlähmung. — *Sekundär* entwickelt sich eine manchmal bis in die Ventrikel hineinragende Porencephalie, wenn die betreffenden Rindenteile intrauterin oder im Kindesalter durch pathologische Prozesse (Blutungen, Entzündungen etc.) zerstört werden. Solche apoplektische Cysten (Taf. 35) können auch jenseits des Kindesalters traumatisch, entzündlich oder durch Cirkulationsstörung (Erweichung) entstehen. — Durch Hydrops ventriculi wird die Kommunikation zwischen Defekt und Ventrikel begünstigt und die weitere Gestaltung des Defekts beeinflusst.

Cystöse Degeneration des Gehirns (intracerebrale und subarachnoideale Cysten) findet sich öfters im-

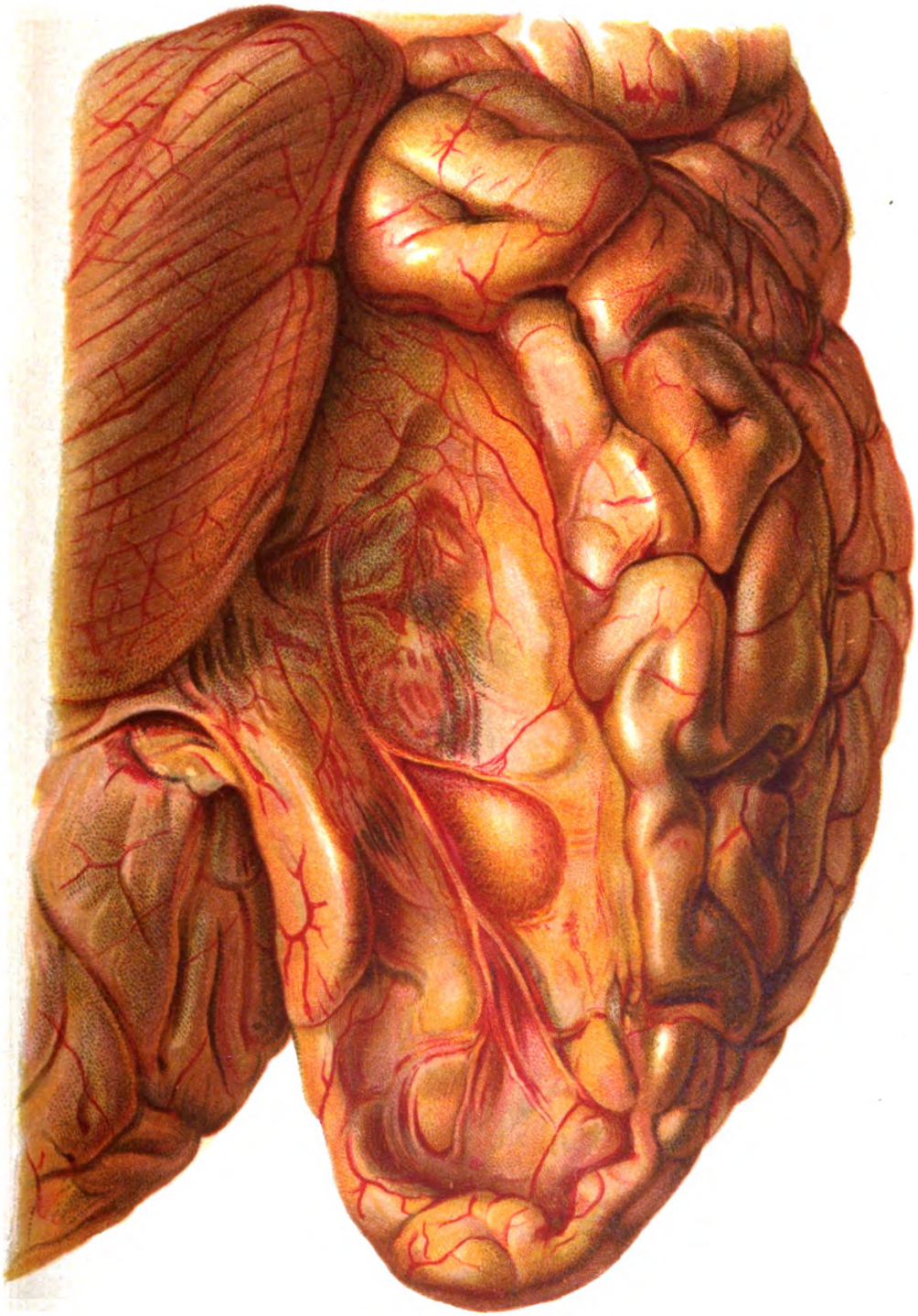

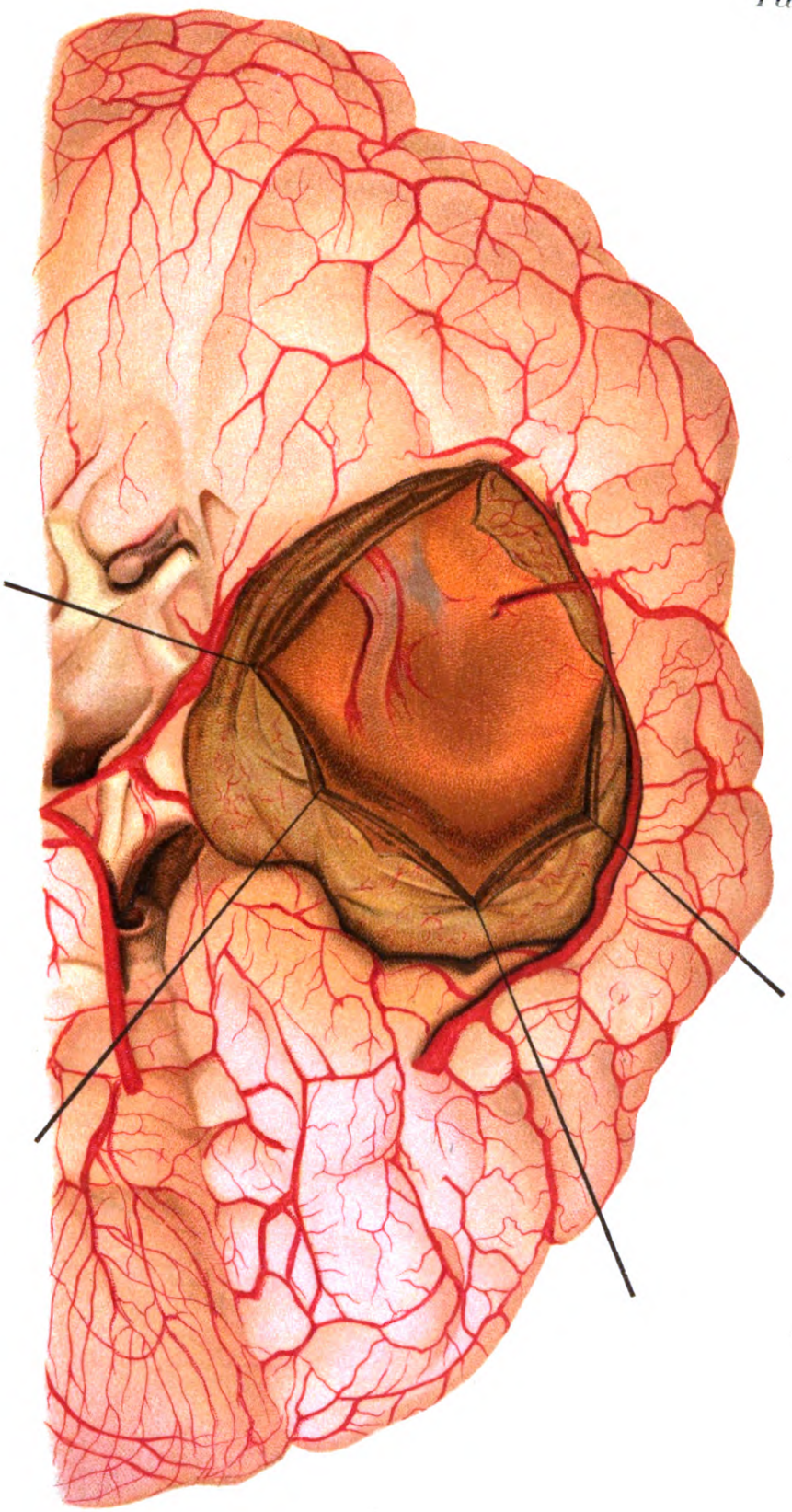

Gehirn der Paralytiker, entsteht durch Lymphstauung, durch adhäsive Arachnitis in den Spalten zwischen den Windungen; solche Cysten sind manchmal perlschnurartig angeordnet.

Tuberkulose des Gehirns. (Taf. 36.)

Die Tuberkulose des Hirnparenchyms tritt fast ausschliesslich in Form der sogenannten Solitärtuberkel oder conglomerierten Tuberkel auf, weit häufiger (7 mal) bei Kindern als bei Erwachsenen.[1]) Meist entstehen die subchronischen oder chronischen Solitärtuberkel metastatisch, selten primär. Unter den geschwulstartigen Erkrankungen des Gehirns nimmt der Solitärtuberkel den ersten Rang ein.

Die erste Entwicklung geht meist von den gefässhaltigen Fortsätzen der Pia aus, welche in die peripheren Teile des Gehirns sich einsenken. — Die so entstandenen Knötchen und Knoten wachsen langsam, sind meist von rundlicher Gestalt, erreichen den Umfang einer Kirsche, Welschnuss und darüber. Der grössere Teil der Knoten ist von gelblicher Farbe, käsig, von ziemlich derber Konsistenz, manchmal auch weich, in puriformer Einschmelzung. Die Randzone ist graurötlich oder grau durchscheinend, von miliaren Knötchen durchsetzt, die mit dem Mutterknoten verschmelzen; letzterer stellt demnach meist ein Conglomerat ursprünglich kleinerer Knoten dar. In der Umgebung ist die Hirnsubstanz oft im Zustande der roten oder weissen Erweichung, indem Kapillar Apoplexien auftreten. — Am häufigsten sitzen die Solitärtuberkel in der grauen Substanz und zwar mit Vorliebe im Kleinhirn, in der Grosshirnrinde, Brücke, Stammganglien. In $^1/_4$—$^1/_5$ aller Fälle beobachtet man multiples Auftreten der tuberkulösen Granulome. Tödlicher Ausgang durch sekundär tuber-

*) Unter 150 Fällen von tödlicher Tuberkulose bei Kindern (unter 15 Jahren) waren die weichen Häute 40 mal, das Gehirn selbst 12 mal ergriffen.

Taf. 35a. **Herdförmige gelbe Erweichung und diffuse Atrophie des Grosshirns.**

In der Rinde und den angrenzenden Teilen der weissen Substanz — an der Grenze zwischen Schläfe-, Scheitel- und Occipitallappen bis zur Inselgegend reichend ein über pflaumengrosser ockerfarbiger Erweiterungsherd. Die Windungen des Grosshirns stark verschmälert, die Furchen klaffend

Der 74jährige Patient hatte 5 Wochen vor dem Tode einen apoplektiformen Anfall erlitten: plötzlicher Collaps, Erlöschen des Bewusstseins, Lähmung der linken Extremitäten; rasche Besserung. Symptome von Dementia senilis. Bei der Sektion: Myodegeneratio cordis, marantische Thrombose des linken Ventrikels; mässige Sklerose der Aorta, wandständige Thromben auf den ulcerösen Defekten der aufsteigenden Aorta, embolische Infarkte der Nieren, beginnende Gangrän der beiden grossen Zehen. Marantische Thrombose der Lungenarterie des rechten Oberlappens. (Nr. 475. 1900.)

Tab. 36. **Primäre, multiple, chronische Tuberkel des rechten Kleinhirns.**

Windungen des Grosshirns abgeflacht, Furchen verstrichen. Weiche Häute stark gespannt. Das Kleinhirn rechts zum grössten Teile durchsetzt von unregelmässig gestalteten, derben, käsigen, trübgelblich verfärbten Knoten, in deren unmittelbarer Umgebung die Hirnsubstanz etwas erweicht und graurötlich verfärht erscheint. Die tuberkulöse Natur der geschwulstartigen Herde wurde mikroskopisch und bakteriologisch festgestellt. Sämtliche Hirnkammern stark erweitert, mit reichlicher wässeriger Flüssigkeit gefüllt (Hydrocephalus internus chronicus); Ependym etwas macériert.

Bei dem 46jährigen Patienten fand sich ausserdem Lungenemphysem, Hyperämie der Baucheingeweide, ausserdem nirgends eine Spur von tuberkulösen Veränderungen. (Nr. 319. 1895.)

---

kulöse Leptomeningitis kommt öfters vor, ferner entsteht häufig sekundärer Hydrocephalus internus.

Tuberkulose des Rückenmarks und seiner Häute (Taf. 29 u. 29a)

kommt vor als *tuberkulöse Meningo-Myelitis* mit Eruption von Miliartuberkeln. Oder im Rückenmark entwickeln sich ähnlich wie im Gehirn, jedoch erheblich seltener, Solitärtuberkel (selten mehrfach auftretend) mit oder ohne sekundäre tuberkulöse Meningitis. — Die Folgen solcher länger bestehender und langsam wachsender Konglomerat-Tuberkel verhalten sich klinisch und anatomisch wie bei Tumoren des Rückenmarks.

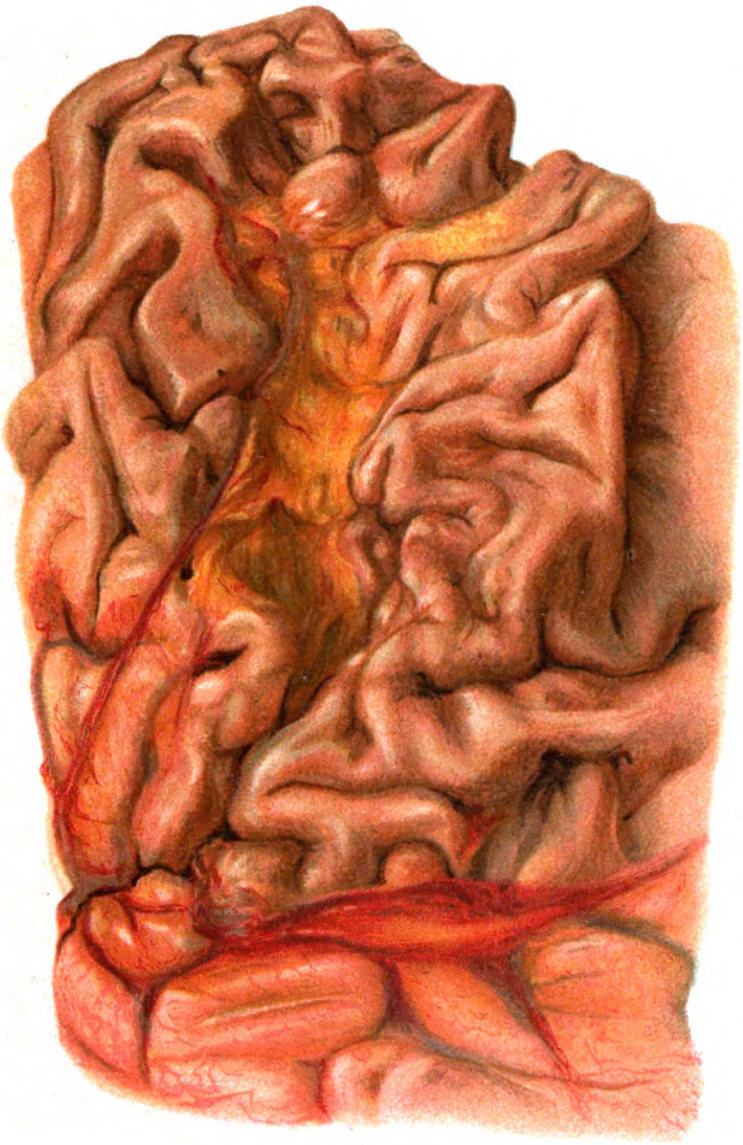

Pachymeningitis externa tuberculosa spinalis (Taf. 29 u. 29 a) findet sich ziemlich häufig bei tuberkulöser Spondylitis, wobei der tuberkulöse Prozess auf dem Wege der Kontinuität die äussere Fläche der Dura mater ergreift und daselbst eine umschriebene hyperplastisch-nekrotische Entzündung hervorruft. Bei dieser Form kommt es zu Druckveränderungen des Rückenmarks, zum Bilde der Compressionsmyelitis.

Syphilis.

Syphilome des Gehirns (Gummata) gehören zu den Spätprodukten der Syphilis; bei Erwachsenen häufiger. Dieselben sind von verschiedenem Umfang, häufig multipel; im Anfang von weicher gallertiger Konsistenz; sie entwickeln sich im Zusammenhang und als Begleiterscheinungen von gummöser Meningitis oder sitzen isoliert in der Hirnsubstanz. Bei weiterem Wachstum werden sie teilweise derber, zeigen partielle käsige Nekrose und können dann mit Solitärtuberkeln verwechselt werden. Luetische Arteriitis oft vorhanden. Meist finden sich gleichzeitig anderweitige Veränderungen — auch multiple Erweichungsherde in den Hemisphären — sowie im übrigen Körper, die syphilitischer Natur sind.

Geschwülste des Gehirns, des Rückenmarks und ihrer Hüllen.

Maligne Geschwülste (Carcinom, Sarkom) können im Gehirn metastatisch sich entwickeln.

Als *primäre Geschwülste* finden sich im Gehirn: Gliom (Taf. 36 a), Gliosarkom, Sarkom in verschiedenen Varietäten: Glio-Sarkom, Angiosarkom, Myxo-Sarkom, Fibro Sarkom und Endotheliom, ferner das Psammom, Cholesteatom (Dermoide der Meningen); letztere entstehen aus versprengten Keimen oder sind Endotheliome (meningeale Perlgeschwülste), die von den Endothelien der Hirnhäute abstammen.

Taf. 36a. Gliom des Grosshirns beim Kind.

Entsprechend dem rechten Schläfelappen, dessen Oberfläche flach granuliert ist und an der Basis einen wallnussgrossen, die Hypophysis fast vollkommen überdeckenden Ausläufer zeigt, auf dem Fontalschnitt eine graurötliche und grau-weissliche Einlagerung. Graue Substanz erst in der Gegend der ersten Schläfewinduug wieder unterscheidbar, ebenso die Zeichnung auf dem übrigen rechtsseitigen Durchschnitt überall erhalten. Hirnkammern etwas erweitert.

Bei dem $1^1/_2$jährigen Knaben (8,5 Kilo Körpergewicht) fand sich ausserdem beginnende Lobulär-Pneumonie rechterseits. (Sektions-Journal Nr. 180. 1900.)

Meist treten diese Tumoren solitär, seltener multipel auf. Sie sind von verschiedenem Umfang: wallnuss- bis hühnereigross, selbst faustgross. Ihr Sitz ist am häufigsten an der Hirnoberfläche, in der Umgebung der Ventrikelwandungen, im Kleinhirn; die Prädilection für die genannten Hirnabschnitte hängt hauptsächlich mit der häufig nachweisbaren traumatischen Ursache zusammen. Die Gliome und Sarkome sind meist von halbweicher Konsistenz, förmlich fluktuierend, von grauer Farbe, saftigem Glanze, häufig — namentlich die Angio-Sarkome — von Blutungen durchsetzt (hämorrhagische Sarkome, Fungus hämatodes, Blutschwamm der älteren Autoren); bei grösserem Umfang und längerem Bestand sind einzelne Geschwulstabschnitte, namentlich die centralen, von trüb-gelblicher Farbe, im Zustand der Nekrose und Verfettung infolge mangelhafter Ernährung.

Die von den Adergeflechten und weichen Hirnhäuten ausgehenden *Psammome* sind Fibro-Sarkome, langsam wachsende Tumoren mit reichlich eingelagerten, concentrisch geschichteten Kalkkörpern von dem Aussehen und den Eigenschaften des Hirnsands, wie er in den normalen Adergeflechten und in der Zirbeldrüse vorkommt. — Die Tumoren des Gehirns führen zu Usur und Zerstörung des Gehirns, zu Cirkulationsstörungen, Hydrocephalus internus und zur Steigerung des intracraniellen Drucks. Bei dem so entstehenden *Hirndruck*, der auch durch Bluterguss, Vermehrung des Ventrikelinhalts, starkes Ödem des

Hirnparenchyms hervorgerufen wird, spielt die starke Spannung innerhalb der starren Schädelkapsel als Ursache der diffusen Hirnsymptome die Hauptrolle; auch die Stauungspapille beruht auf mechanischer Ursache, auf dem gesteigerten Druck im Subvaginalraum des Opticus.

Tumoren des Rückenmarks und seiner Häute kommen selten vor, entweder metastatisch (Carcinom, Sarkom) oder primär. Die letzteren verhalten sich nach Bau und Struktur ähnlich wie die Geschwülste des Gehirns; am häufigsten finden sich das Gliom, Sarkom, Gliosarkom. Der Sitz ist entweder die Substanz des Rückenmarks (intramedullär) oder die häutigen Hüllen desselben (meningeale Tumoren mit intra- oder extraduralem Sitz). Solche Geschwülste umwuchern entweder cirkulär das Mark oder sind kugelförmig, oder die Pia ist in ihrer ganzen Länge infiltriert und der Tumor umhüllt mantelartig das Mark. Selten gehen derartige Tumoren von der Pia auf das Rückenmark über. Sobald die Geschwülste die Grösse einer Kirsche oder Haselnuss überschreiten, verursachen sie schwere Störungen: entweder Impression, Compressionsatrophie, Umwandlung des Rückenmarks in einen platten Strang; oder es entsteht eine sogenannte Compressions-Myelitis mit Erweichung der Rückenmarksubstanz und Fortsetzung dieser nekrosierenden Metamorphose nach unten und nach oben.

Von *Parasiten* werden gelegentlich in den Hirn- und Rückenmarkshäuten gefunden: Cysticercus cellulosae vereinzelt oder in grösserer Zahl; selten Echinococcus; ferner sehr selten der Aktinomyces-Pilz, der metastatisch oder auf dem Wege der Kontinuität eindringt, höchst selten primär in den Hirnventrikeln, wo er myxomartige Geschwulst verursacht.

Atrophie des Rückenmarks.

Dieselbe ist gekennzeichnet durch Verminderung des Volums und Zunahme der Konsistenz. Als

Tab. 37a. **Compressions-Myelitis im oberen Halsmark bei Spontanfraktur des Processus odontoideus des Epistropheus.**

Das obere Halsmark zeigt $3^1/_2$ cm entfernt von der Brücke eine deutliche Verschmälerueg, die unmittelbar nach der Sektion noch deutlicher ausgesprochen war. Die Rückenmarksubstanz entsprechend dieser Einschnürung von weicher welker Konsistenz. Der Wirbelkanal an dieser Stelle stark verengt, die Dura mater spinalis stark nach hinten vorgewölbt und anscheinend fluktuierend, so dass bei der Sektion an eine extradurale halbweiche Geschwulst (Sarkom) als Ursache der Kanalverengerung gedacht wurde. Die weitere Untersuchung ergab jedoch eine Spontanfraktur des zahnförmigen Fortsatzes des cariösen zweiten Halswirbels.

Der 16jährige Patient zeigte im Leben Lähmung sämtlicher Extremitäten, und war die Diagnose auf Spondylitis cervicalis gestellt worden. Als Nebenbefunde wurden festgestellt: Bronchopneumonie beider Unterlappen sowie des rechten Mittel- und Oberlappens, ferner subakute verrucöse Endocarditis der Mitralis; allgemeine Abmagerung (34 Kilo Körpergewicht) und Anämie. (Nr. 168. 1895.) Nähere Schilderung dieses Falls in der Dissertation von Martin Lubinski: „Kasuistischer Beitrag zur Lehre von der Kompressionsmyelitis", München 1895.

Tab. 37b. **Multiple Kapillar-Apoplexien in den Hintersträngen des Rückenmarks bei Poliomyelitis chronica.**

Auf dem Querschnitt des Rückenmarks sieht man eine grössere Zahl punktförmiger frischer Blutherde (Kapillar-Apoplexien), die beim Darüberstreifen nicht verschwinden. Ähnliche multiple Kapillar-Apoplexien im Parenchym des Grosshirns.

Als Todesursache fand sich bei der 19jährigen Patientin akute, generalisierte Miliartuberkulose der Lungen, der Leber, der Nieren, des Bauchfells — wahrscheinlich ausgehend von ulceröser primärer Darmtuberkulose und käsiger Tuberkulose der Mesenterialdrüsen.

---

senile Atrophie beruht dieselbe vorwiegend auf Sklerose der zuführenden Arterien; auch präsenil wird dieselbe beobachtet namentlich in Folge von Inactivität; Vermehrung der Glia der grauen Substanz, degenerative Prozesse in den Ganglienzellen der Vorderhörner sind die wichtigsten Veränderungen. — Nach Amputation einer unteren Extremität entwickelt sich langsam Atrophie der betreffenden Rückenmarkshälfte mit Volumsverminderung.

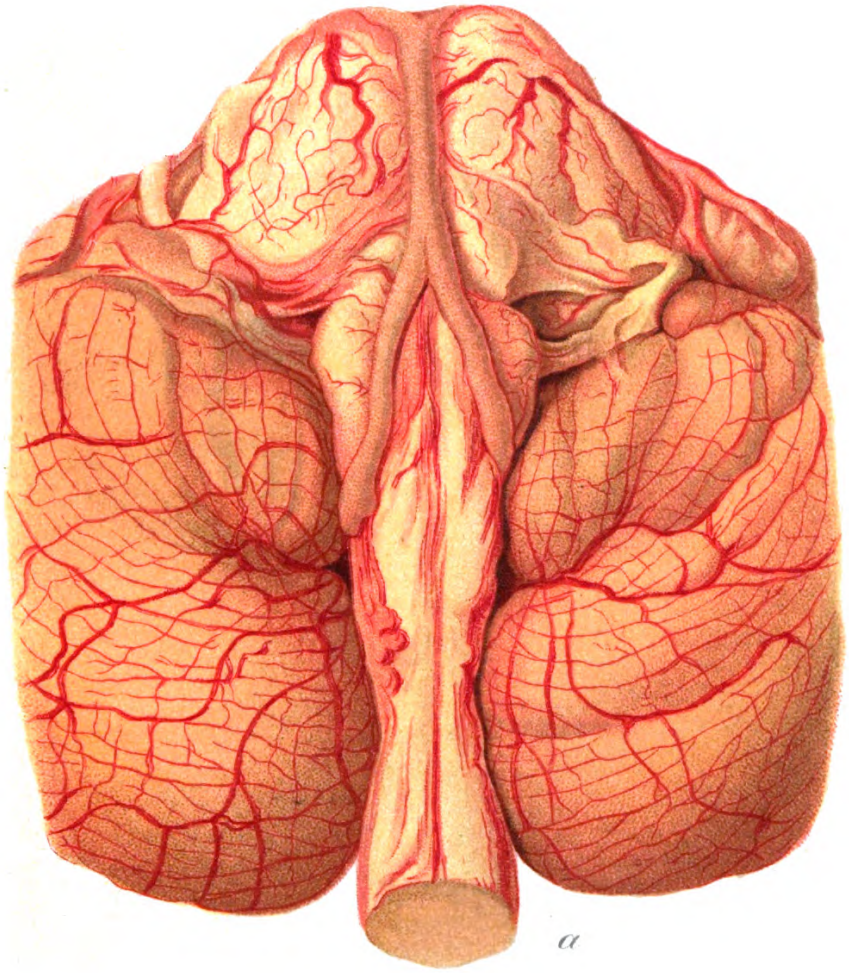

a

b

Hydromyelie und Syringomyelie.

Die *Hydromyelie* besteht in Erweiterung des Centralkanals und Anfüllung desselben mit hydropischer Flüssigkeit — analog dem Hydrocephalus internus; kommt angeboren und erworben vor.

Bei der *Syringomyelie* handelt es sich um abnorme Höhlenbildung namentlich im Halsmark; die Anomalie ist stets kongenital und beruht auf centraler Gliose mit Einschmelzung der adnexen grauen Substanz. Der klinische Symptomenkomplex besteht hauptsächlich aus symmetrischer Atrophie der Muskulatur der Extremitäten, Sensibilitäts- und trophischen Störungen ähnlich wie bei Tabes.

Blutung und Verletzung des Rückenmarks.

Spontane Blutung in das Parenchym des Rückenmarks — analog der cerebralen Apoplexie — kommt so gut wie nicht vor. Die Anordnung und Lagerung der Arterien schützt dieselben vor dem hohen Druck und den konsekutiven Veränderungen (Degenerationen, Dilatation und Ruptur), die im Gehirn die anatomische Grundlage der spontanen Blutung bilden. — Kapillar-Apoplexien mit sekundärer Erweichung in der grauen Substanz des Rückenmarks finden sich gelegentlich bei gewissen Vergiftungen (Phosphor, Arsenik), ferner bei embolischer Verstopfung feinster Gefässe ebenfalls in der grauen Substanz in der Umgebung des Centralkanals.

Die Blutungen im Rückenmark sind meist traumatischen Ursprungs und finden sich mit Vorliebe in der grauen Substanz, in deren Innerm der Bluterguss häufig röhrenförmig sich ausbreitet (*centrale Hämatomyelie*). Derartige Blutungen können z. B. schon während der Geburt entstehen und später zur Entstehung einer *Syringomyelie* führen.

Unter den traumatischen Affektionen des Rückenmarkes spielt die *Rückenmarkserschütterung* eine wichtige Rolle. Im Anschluss an eine solche können

sich verschiedene Anomalien entwickeln: entweder eine einfache mit allmählichem Zerfall einhergehende Nekrose eines Teils der nervösen Elemente. Das Insterstitium bleibt frei, kann jedoch sekundär hyperplasieren, oder es kommt neben der Nekrose der nervösen Elemente gleichzeitig zum Zerfall der Stützsubstanz (Querschnittläsion mit diffuser Erweichung, sekundäre Degerationen; Höhlenbildung), oder es entstehen — ähnlich den embolischen Erweichungsherden des Gehirns — umschriebene nekrotische Herde, einfache Höhlenbildung; oder es entstehen ähnlich wie bei traumatischer Geschwulstbildung Gliose und Höhlenbildung (Syringomyelie), letztere durch Zerfall gliösen Gewebes sich entwickelnd. — Bei Stichverletzungen des Rückenmarks kommt es regelmässig zu einer ödematösen Quellung der Umgebung, wodurch eine gewisse Menge von Fasern vorübergehend funktionsunfähig werden. Nach Ablauf und Verschwinden der Quellung erlangen die betreffenden Bahnen zum Teil ihre Funktionsfähigkeit wieder.

Auf traumatischem Wege entstehen auch die *meningealen Blutungen*, die in und zwischen den Häuten (intrameningeale Apoplexien) lokalisiert sind und mantelartig das Rückenmark umhüllen. Solche extramedullare Blutungen können auch von der Basis des Gehirns z. B. infolge spontaner Ruptur eines Aneurysma daselbst ausgehen: descendierende spinale Meningeal-Apoplexie.

Compressions-Myelitis. (Taf. 37.)

Degenerative Atrophie des Rückenmarkes durch Compression.

Compression des Rückenmarkes kommt am häufigsten zu stande durch Erkrankungen der Wirbelsäule (tuberkulöse Spondylitis mit Caries und Nekrose, Frakturen und Luxationen, Neoplasmen der Knochen), der Häute (entzündliche Prozesse eiteriger, luetischer oder tuberkulöser Natur, Neubildungen) und bei Ge-

schwulstentwicklung in der Substanz des Rückenmarkes selbst. — Im übrigen vermag sich das Rückenmark erheblicheren Verengerungen des Wirbelkanals unbeschadet anzupassen, während anderseits ein mässiger Druck öfters schon genügt, um Untergang einzelner Fasern und damit eine teilweise Unterbrechung der Leitung herbeizuführen. Eine länger dauernde Compression führt zur Abplattung des Marks, zu Ernährungsstörungen und sekundär zu degenerativer Atrophie der Fasern und Nervenzellen, ohne dass Veränderungen sich entwickeln, die man als entzündliche bezeichnen könnte.

Die Veränderungen bei der sogenannten Compressions-Myelitis bestehen hauptsächlich aus einem Ödem des Rückenmarks, hervorgerufen durch Lymphstauung infolge behinderten Abflusses der Lymphe nach aussen; ödematöse Quellung und Degeneration des Markes mit Erweichung sind die Folgezustände.

Poliomyelitis anterior acuta.

Spinale Kinderlähmung.

Diese Erkrankung hat ihren Sitz in den grauen Vorderhörnern, ist wahrscheinlich infektiösen und vasculären Ursprungs und findet sich bei Kindern in den ersten Lebensjahren (2—3 Jahr). Der Prozess hat seinen Sitz meist in der Lendenanschwellung, seltener im Cervicalmark. Durch den akut-entzündlichen und meist hämorrhagischen Prozess kommt es zu Schädigung der Ganglienzellen, zu Atrophie und Schrumpfung des ergriffenen Vorderhorns. Im Anschluss an die Rückenmarks-Affektion kommt es zu degenerativer Atrophie der entsprechenden motorischen Nerven und Muskeln, Wachstumsstörungen der betreffenden Extremitäten, Kontrakturen, Schlottergelenken.

Tabes dorsalis.

Die graue Degeneration der Hinterstränge, welche als charakteristischer Befund bei Tabes gefunden wird,

ist makroskopisch dadurch gekennzeichnet, dass man die Veränderung der Hinterstränge schon durch die weichen Häute hindurch sieht und dass auf der Schnittfläche die symmetrische degenerative Atrophie und Induration der Hinterstränge noch deutlicher zum Vorschein kommt. Die grau verfärbten Hinterstränge sind eingesunken, verschmälert; ein ähnlicher Befund lässt sich in den Hinterhörnern und in den hinteren Nervenwurzeln konstatieren. Fast konstant sind befallen die sogenannten Wurzelzonen, die Goll'schen Stränge im Halsmark, die Lissauer'schen Felder, während die vorderen Abschnitte der Hinterstränge im Lendenmark, die sogenannten hinteren äusseren Felder im Hals- und Brustmark fast regelmässig verschont bleiben. Die Erkrankung der hinteren Wurzelfasern beginnt an ihren Eintrittsstellen ins Rückenmark.

Bei der Tabes ist nicht bloss das Rückenmark, sondern das Gesamtnervensystem an der Erkrankung beteiligt: Dafür sprechen die ausgedehnten Veränderungen der peripheren Nerven wie auch mancher Hirnnerven (Opticus, Augenmuskelnerven). Die Tabes kommt weit häufiger bei Männern vor als bei Frauen, und zwar meist in der Altersperiode zwischen 35 bis 50 Jahren. Sie ist in der weitaus grossen Mehrzahl der Fälle eine postsyphilitische Erkrankung, bei der eine Art Spätwirkung von Toxinen als ätiologisches Moment nicht unwahrscheinlich ist. Der eigentliche Ausgangspunkt (Blutgefässe, Zwischensubstanz?) ist unklar.

Multiple Sklerose des Rückenmarks.

Dieselbe beruht auf multipler herdförmiger interstitieller Entzündung des Rückenmarks mit sekundären Veränderungen des Parenchyms, wobei namentlich die Markscheiden zu Grunde gehen, während die Axencylinder weniger empfindlich sind. Als Ursache werden Erkältung oder infektiöse Prozesse beschuldigt.

Krankheiten der Knochen.

Hypertrophie.

Hypertrophie des Knochens — *Hyperostose* — geht entweder vom Periost aus als äussere oder exzentrische Hyperostose, oder der produktive Prozess spielt sich in den markhaltigen Räumen des Knochens ab als innere Hyperostose; im letzteren Falle tritt an Stelle der spongiösen Substanz kompaktes Gewebe = konzentrische Hyperostose, Osteosklerose, Eburneatio.

Diffuse Hyperostose und Sklerose findet sich häufig am Schädeldach; der Knochen ist auf das Doppelte bis Dreifache des normalen Durchmessers verdickt, an Stelle der Spongiosa findet sich kompakte Substanz. Als ursächliche Momente sind Cirkulationsstörungen (Stauungen), Rhachitis, Lues öfters nachweisbar.

Die äussere Hyperostose ist entweder diffus über den ganzen Knochen verbreitet oder scharf abgegrenzt: Exostose.

Die Exostose, häufig das Produkt einer ossificierenden Periostitis, ist meist kompakt, seltener spongiös, tritt in sehr verschiedenen Formen auf, ist zackig, dornförmig, seltener gestielt, warzig, manchmal ringförmig (Periostose).

Multiple symmetrische Exostosen (Wachstums-Exostosen) haben ihren Sitz regelmässig in der Nähe der Epiphysenlinien, entstehen aus dem Intermediärknorpel, selten im jugendlichen Alter, ihr Wachstum sistiert mit dem Abschluss des Knochenwachstums; Störungen des Längenwachstums gehen Hand in Hand. In der Ätiologie spielt die Heredität eine Hauptrolle; die Anomalie kommt bei Männern häufiger vor als bei Frauen.

Besondere Formen bilden die *Osteophyten*, meist über grössere Strecken verbreitet. Zahlreiche Osteophyten, die der Knochenfläche ein sammtartiges Aussehen verleihen, entwickeln sich häufig auf der Innenfläche des vorderen Schädeldaches — namentlich in der Gravidität. Dieselben werden im Puerperium meist wieder resorbiert und geben selten Veranlassung zu

Tab. 38. **Geheilte Femurfraktur von verschiedenen Seiten.**
(Nach Helferich)

Die verschiedenen Formen der Dislokation finden sich hier vereinigt.

Die Bruchstücke sind:

a) seitlich verschoben, so dass ihre Enden nicht einander gegenüberstehen, sondern nebeneinander: dislocatio ad latus.

b) Die seitlich verschobenen Bruchstücke sind nebeneinander in der Längsrichtung verschoben, so dass der ganze Knochen wesentlich verkürzt erscheint: dislocatio ad longitudinem cum contractione.

c) Die Bruchstücke stehen nicht so nebeneinander, dass ihre Längsachsen parallele Linien beschreiben, sondern die Achsenrichtung des einen Bruchstückes steht winkelig zu der des anderen; die Bruchstücke sind winkelig verheilt: dislocatio ad axin.

d) Bei dieser mehrfachen Verschiebung hat auch eine Drehung des einen Bruchstückes um eine Längsachse stattgefunden. Fig. a zeigt das obere Bruchstück genau von vorn, während das untere stark einwärts gedreht erscheint: dislocatio ad peripheriam.

---

bleibender Verdickung. Stärker ausgebildete Osteophyt-Wucherungen von warziger, zackiger, dornförmiger oder bandartiger Configuration entwickeln sich öfters auf den Wirbelkörpern.

Unter *Synostose* versteht man die knöcherne Verschmelzung von Knochen, die normal durch Nähte getrennt sind.

Atrophie des Knochens.

Man unterscheidet die äussere (konzentrische) und innere (exzentrische) Atrophie.

Die innere Atrophie des Knochens (Osteoporose) geht mit Rarefikation des Knochengewebes einher, ist häufig durch rareficierende Ostitis bedingt.

Senile oder physiologische Atrophie des Knochens (Osteoporose) ist charakterisiert durch Rarefikation des Knochengewebes, durch partiellen Schwund der Spongiosa, Umwandlung der kompakten Substanz in spongiöse, durch Erweiterung der Markräume und der Knochenkanäle, grössere Brüchigkeit des Knochens. Das Knochenmark zeigt in der Regel eine sulzig-gelatinöse Beschaffenheit. Eine analoge Osteoporose entwickelt sich öfters unter dem Einfluss chronischer,

a b

zur allgemeinen Kachexie führender Krankheiten: Krebs, schwere Formen der Syphilis.

Ganz ähnlich verhält sich die Inaktivitäts-Atrophie der Knochen bei längerem Nichtgebrauch (Frakturen, Pseudarthrose), bei Lähmungen verschiedener Art, bei schweren funktionellen Störungen der Gelenke, bei Tabes (gleichzeitig Einfluss der Lähmung). Solche Knochen sind im Gewicht bedeutend reduziert, zeigen Herabsetzung der Resistenz und eine besondere Neigung zu Frakturen.

Lokale Atrophie des Knochens durch Druck, Usur des Knochens, entwickelt sich namentlich unter dem Einfluss von Aneurysmen in der Umgebung, und von Neubildungen.

Die Amputationsstümpfe der Knochen zeigen häufig infolge von Atrophie eine spitze Form = spitze Atrophie, während bei tragfähigen Amputationsstümpfen keine oder nur geringe Atrophie eintritt.

Frakturen der Knochen (Taf. 38 u. 39, Fig. 17).

Von *traumatischer Fraktur* spricht man, wenn der Knochen durch äussere Gewalt bricht, von einer *spontanen Fraktur*, wenn eine minimale Ursache den Knochenbruch erzeugt.

Die *spontanen Frakturen* entstehen namentlich durch Prozesse, die den Knochen brüchig machen: maligne und destruierende Tumoren (Carcinom, Sarkom), entzündliche Prozesse (Osteomyelitis, Tuberkulose, Lues, Caries, Nekrose) ferner Rhachitis und Osteomalacie.

Die *traumatischen Frakturen* sind entweder subkutane (nicht komplizierte, einfache), ohne gleichzeitige Verletzung der bedeckenden Haut und Weichteile, oder komplizierte (offene), wenn die Bruchstelle infolge von Verletzung der Haut und Weichteile nach aussen kommuniziert.

Der Knochenbruch ist *unvollständig*, bildet eine *Fissur*, wenn die Bruchlinie spaltförmig — ohne Störung der äusseren Form — verläuft, namentlich

Taf. 39. **Callusbildung bei Knochenbrüchen.**
(Nach Helferich.)

Fig. a. *Komplizierte Fraktur des Oberschenkels.* Die Bruchenden infolge septischer Wundentzündung in ganzer Dicke nekrotisch; nach Monaten sind die so entstandenen Sequester gelöst. Schliesslich Amputation, da keine Aussicht auf Konsolidation des Knochens bestand. In Fig. a sieht man den Knochen in ganzer Dicke mit dem zugehörigen Sequester: letzterer als ein Stück macerierten Knochens mit dem vorragenden Bruchzacken sichtbar; das untere Ende von dem anliegenden Knochenstück umgeben. An letzterem osteophytartige Auflagerungen, die gegen den Sequester zu sehr reichlich entwickelt sind und tropfsteinartig aussehen. Nach oben ist das obere Fragment im Durchschnitt dargestellt: die Auflagerungen, die beginnende Resorption in der kompakten Substanz und der Abschluss der Markhöhle durch spongiöse Knochensubstanz gut sichtbar. In der Mitte der zugehörige Sequester mit der Bruchfläche auf der einen und den bei seiner langsamen entzündlichen Lösung gebildeten Zacken auf der anderen Seite.

Fig. b *Geheilte Fraktur des Humerus* (Durchschnitt). Geringe Dislokation ad axin. An der Bruchstelle sieht man die kompakte Substanz der Fragmente, durch spärliche Callusmasse verbunden, die ebenfalls kompakte Struktur erkennen lässt. Die Markhöhle offen und nur an der Bruchstelle durch sparsame spongiöse Knochenlamellen verengt.

Fig. c. *Winkelig geheilte Fraktur der Tibia* (Durchschnitt). Die Fragmente stark verschoben und seitlich aneinandergelagert. Die alte kompakte Rinde ist mehr spongiös umgewandelt; die Markhöhle durch die Rindenteile beider Knochenfragmente und die reichlich zwischen beiden eingelagerte Knochensubstanz unterbrochen.

---

am Schädeldach häufig beobachtet; zur Gruppe der unvollständigen Frakturen gehört auch die Infraktion, wenn der Knochen nur eingeknickt ist — ähnlich wie ein elastischer Federkiel bei starkem Biegen geknickt wird.

Subperiostale Frakturen entstehen durch leichte direkte Traumen; Deformität, Bluterguss und Crepitation fehlen, die Funktion ist wenig gestört. Durch unzweckmässige Manipulationen, Einrichtungsversuche können dieselben in einfache vollständige Brüche umgewandelt werden.

Die *vollständigen Knochenbrüche* zerfallen in *Quer-*, *Schräg-*, *Längs-* und *Spiralbrüche* je nach dem Verlaufe der Bruchlinie. Bei Absprengung kleiner Knochenstückchen entsteht der *Splitterbruch.*

b
a
c

Ein *direkter Bruch* liegt vor, wenn die Frakturstelle dem Ort der Gewalteinwirkung entspricht; eine *indirekte Fraktur* entsteht durch traumatische Einwirkung an einer entfernten Stelle.

Knochenbrüche kommen am häufigsten bei Menschen im mittleren und hohen Lebensalter vor; sie werden in hohem Grade begünstigt durch senile Osteoporose, während im jugendlichen Alter öfters traumatische Abtrennungen der Epiphysen beobachtet werden.

Die zunächst an der Frakturstelle im Anschluss an den Bluterguss und serös-zellige Infiltration der Weichteile auftretenden Veränderungen, die den Heilungsvorgang einleiten, bestehen in der Bildung einer spindelförmigen Geschwulst von Anfang weicher, später derber Konsistenz, des sogenannten Callus. Man unterscheidet je nach dem Ausgangspunkt den äusseren oder Periost-Callus, der ringförmig die Bruchenden umgibt (Produkt einer ossificierenden Periostitis), den inneren oder myelogenen Callus, der die Markhöhlen verbindet; zwischen beiden findet sich der spärliche intermediäre Callus, der vom Knochen selbst ausgeht.

Die feineren Vorgänge bei der Callusbildung bestehen darin, dass die zelligen Elemente, sowie die Zellen des Knochenmarks der inneren Periostschicht in Wucherung geraten. Das so entstehende zellen- und gefässreiche Granulationsgewebe führt zu partieller Resorption des Knochens an den Frakturenden. In der dem alten Knochen anliegenden Gewebeschicht bilden sich grössere epithelioide Zellen (Osteoblasten), die das mit Knochenkörperchen versehene Knochengewebe liefern, — oder vom proliferierenden Periost aus bildet sich in Gruppen angeordnetes osteoides oder aus hyalinem Knorpel bestehendes Gewebe, welches sich später in Knochengewebe umwandelt.

Der knorpelige Callus, der bei Heilung subcutaner Brüche eine Hauptrolle spielt, entsteht aus der inneren Schicht des Periosts; die spätere Ossification des

Taf. 39a. Fig. 1. **Aktinomykose des Unterkiefers.**

Die Haut sowie die subkutanen Weichteile in der Gegend des linken Unterkiefers wulstig und unregelmässig faltig verdickt, von derber Konsistenz, gerötet und von Fistelgängen durchsetzt, die bei Druck sparsamen dünnen Eiter mit Actinomyces-Kolonien gemischt entleeren. Fall aus dem Ambulatorium der chirurgischen Klinik (Prof. v. Angerer). Einlauf-Journal Nr. 208. 1900.

Die Krankheit begann bei dem 5jährigen, bis dahin vollkommen gesunden Mädchen vor einigen Monaten mit heftigen Schmerzen am linken Unterkiefer und Anschwellung der linken Halsseite; im Kinderambulatorium wurden zwei linke untere cariöse Zähne entfernt und in die Schwellung eingeschnitten. Im Anschluss an den operativen Eingriff Zunahme der Schwellung; an den Wundrändern bildeten sich mehrere bohnengrosse Knötchen, die spontan aufbrachen und einen dünnflüssigen blutigen Inhalt mit gelblichen bröckligen Klümpchen vermischt entleerten.

Taf. 39a. Fig. 2. **Fraktur der Halswirbelsäule. (Diastase.)**

Die Zwischenwirbelscheibe zwischen 2. und 3. Halswirbel ist zerrissen, so dass eigentlich ein *Knorpelbruch*, eine Diastase vorliegt; die entsprechende Verbindung der Gelenkfortsätze, der Wirbelbogen und Dornfortsätze ebenfalls getrennt. Minimaler Bluterguss in der Umgebung.

Der 35jährige Patient war 5 Tage nach einem Sturz aus der Höhe an *serös-eiteriger diffuser Lepto-Meningitis* — ausgehend von Fraktur der Schädelbasis — gestorben. Ausserdem fanden sich bei der Sektion (Nr. 458. 1900) Frakturen mehrerer Rippen, Ruptur der linken Lunge und der Costalpleura, Emphysem der linken Thoraxwand.

Bei nicht letalem Ausgang hätte sich in vorliegendem Fall eine *traumatische Spondylitis* entwickelt, die von den übrigen Wirbelfrakturen (schwere Brüche mit Zertrümmerung, Dislokation) vollständig zu trennen ist.

Knorpels erfolgt nach vorausgegangener Vascularisation durch direkte Umwandlung in Knochen.

Der so entstehende Callus ist anfangs mehr spongiös, wird später immer dichter und kann sich durch Resorption überflüssiger Teile noch verkleinern; zuletzt kann sich sogar eine Art Markkanal bilden.

Die Callusbildung zeigt öfters verlangsamten Verlauf, besonders bei kachektischen Patienten. Ein ungünstiger Ausgang der Knochenfraktur ist, wenn die Vereinigung der Bruchenden nicht durch knöchernen Callus, sondern durch fibröse Massen geschieht, z. B.

Fig. 1.

Fig. 2.



Fig. 17. *Geheilte Fraktur (Kompressionsfraktur) des 2. Lendenwirbels.*

Tod 1 Jahr nach Sturz aus der Höhe; Fall auf den Rücken. — Bei der Sektion fanden sich: Eiterige Cystitis und Pyelonephritis, marantische Thrombose im rechten Herzventrikel. Mann von 36 Jahren. Journal Nr. 228. 1897.*)

*) Näheres über diesen Fall in der Arbeit von: Dr. *Wilh. Freiherr von Ebner*, Beitrag zur Lehre von den Wirbelfrakturen. Münch Med. Abhandlungen Heft 73. 1897.

infolge allgemeiner Kachexie, Lues. Infolge mangelhafter Konsolidation entsteht an der Bruchstelle ein falsches Gelenk (Pseudarthrose); ein derartig ungünstiger Ausgang kann auch durch lokale Ursachen bedingt sein, z. B. durch starke Quetschung der Bruchstelle namentlich bei komplizierten Frakturen, bei Interposition von Weichteilen, bei ungenügendem Kontakt der Bruchflächen, bei fehlerhafter Immobilisation der Fraktur. — Von sonstigen Komplikationen der Knochenbrüche ist die wichtigste die regelmässig eintretende *Fettembolie:* das halbflüssige, zertrümmerte Knochenmark wird von den zerrissenen klaffenden Venen aufgenommen und es gelangen so Fettmassen in Tropfenform in das rechte Herz, von hier aus in die Lungen und zum Teil in die Körperperipherie: Nieren, Gehirn, Herzmuskel. Bei ausgedehnten Knochenverletzungen und Zertrümmerungen kann die Fettembolie namentlich der Arterien, der Lungen und des Gehirns den tödlichen Ausgang im Verlauf der ersten Tage nach der Verletzung begünstigen oder verursachen.

Erheblich seltener als die Frakturen der Diaphysen sind bei jugendlichen Individuen (unter 18 Jahren) die traumatischen Epiphysis-Lösungen (*Epiphysiolysis*), die so lange vorkommen, als die Epiphysenlinien noch unverknöchert sind; die Dislokation der Fragmente zeigt sehr verschiedene Grade und ist der Prozess öfters mit Blutung im Nachbargelenk verbunden.

In Bezug auf die Verhältnisse bei der *Transplantation der Knochen* ist zu bemerken, dass der lebende Knochen nach der Wiedereinpflanzung bis auf einzelne Knochenzellen vollständig abstirbt und allmählich durch neugebildete Knochensubstanz von den knochenbildenden Geweben der Nachbarteile aus ersetzt wird.

Rhachitis. (Taf. 40 u. Fig. 18.)

Die Rhachitis ist eine Erkrankung des wachsenden Knochens, eine Stoffwechselstörung, die zu verminderter Kalkablagerung führt. Es handelt sich im

Tab 40a. **Rhachitis des unteren Femur.**

Das untere Ende des Femur enorm aufgetrieben, um mehr als die Hälfte verdickt. An die normale, weisslich gefärbte, knorpelige Epiphyse schliesst sich die bläuliche, verbreiterte Zone der Knorpelwucherung an; hierauf folgt die Schicht osteoiden Gewebes mit Gefässen und Markräumen, die in den Knorpel eindringen, weiter nach oben das blassrot gefleckte osteoide Gewebe, dann die Markhöhle, umgeben von der dünnen kompakten Rinde.

Tab 40b. **Rhachitis der Knochenknorpelgrenze einer Rippe.**

Die Ansatzstelle des Rippenknorpels an die Rippe aufgetrieben (rhachitischer Rosenkranz): exzessive Knorpelwucherung mit mangelhafter Verkalkung. Die Knorpelzone verbreitert, bläulich verfärbt, unregelmässig begrenzt. Infolge mangelhaften Ersatzes der Knorpelsubstanz durch Markräume kommt es zu direkter Umwandlung des Knorpels in osteoide Substanz, dadurch zu Auftreibung der betreffenden Teile.

---

wesentlichen um eine übermässige Bildung osteoiden Gewebes, von Knochengrundsubstanz ohne entsprechende Kalkablagerung. — An den Röhrenknochen kommt es zur Verdickung und Auftreibung der Epiphysen, die gefässhaltigen Teile der Knochen sind sehr blutreich; die Wucherungszone erscheint erheblich verdickt und verbreitert, während die siebartig durchbrochene Verknöcherungsschicht mit zackigen Vorsprüngen in die hypertrophische Zone hineinragt. Das Periost derartiger Knochen ist immer verdickt, blutreich.

Am Schädel beobachtet man längeres Offenbleiben der Nähte und der Fontanellen, der Knochen ist saftreicher und weicher als normal, namentlich in seinen Randzonen, ferner abnorm biegsam und weich. Infolge der Rückenlage und des Druckes von seiten der Unterlage erscheinen die hinteren Teile der Schädelkapsel abnorm dünn, förmlich usuriert, hie und da förmlich durchlöchert. Der ganze Kopf häufig abnorm gross, stets grösser als bei normalen Kindern, die Stirn stark prominierend; Deformität des Unterkiefers und verspäteter Ausbruch der Zähne wird öfters beobachtet. — Die Rippen zeigen an der Übergangsstelle in die Rippenknorpel starke Auftreibungen: rhachitischer Rosenkranz; das Sternum ist nach vorn

a

b

vorgewölbt (pectus carinatum). An der Wirbelsäule findet sich häufig Skoliose und Kypho-Skoliose. — Am Becken eine wichtige Deformität durch den rhachitischen Prozess: Annäherung des Promontorium an die Symphyse, Verkürzung der Conjugata vera, während der Querdurchmesser normal oder vergrössert ist.

An den Extremitäten beobachtet man neben der Auftreibung der Gelenkenden (geknöpfte Glieder, Zwiewuchs) Verkürzung des Längenwachstums, Neigung zu Verkrümmungen und zu Infraktionen (Fig. 18). An der unteren Extremität sieht man meist beiderseitig und symmetrisch eine bogenförmige Verkrümmung der Ober- und Unterschenkelknochen nach aussen (O- oder Säbelbeine). Während des späteren Skelettwachstums kommt es meist zu Ausgleich und Besserung der Deformität, so dass beim Erwachsenen meist nur eine leichte Biegung der Knochen nach aussen erübrigt. In manchen Fällen zeigen die Unterschenkelknochen Knickung und Infraktion namentlich oberhalb des Fussgelenks.

Bei der gewöhnlichen Kinderrhachitis, die am häufigsten zwischen dem 9.—24. Lebensmonat beobachtet wird, wird die Ablagerung der Knochenerde durch die primäre und ausschliessliche Erkrankung des Knochengewebes erschwert, obwohl in der Nahrung genügend Kalk zugeführt und resorbiert wird; die Weichteile lassen meist grösseren Asche- und Kalkgehalt nachweisen als unter normalen Verhältnissen. Der Knochenknorpel verliert die Fähigkeit, entsprechende Mengen von Calcium-Phosphat aufzunehmen.

Bei Tieren ist man imstande, durch kalkarme Nahrung Rhachitis zu erzeugen (Fütterungs-Rhachitis), da in den Knochen sehr wenig Kalk abgelagert wird und wobei auch die Weichteile wie die Knochen ärmer an Asche und Kalk sind. — Bei dieser Form verschwinden die krankhaften Veränderungen, sobald den Geweben genügend Nahrung zugeführt wird. Eine ähnliche Form — auf Kalkmangel beruhend — kann bei Kindern vorkommen, wenn bei genügendem Kalk-

Fig. 18. *Verkrümmung und Deformität der unteren Extremitäten durch Rhachitis.*

Bei der 8jährigen Patientin, die früher an schwerer Rhachitis gelitten hatte und bei der der Prozess zum Stillstand und zur Ausheilung gekommen war, sind die Röhrenknochen, namentlich linkerseits, in hohem Grade und nach verschiedenen Richtungen verbogen und eingeknickt. Die oberen Extremitäten nur wenig verändert.

gehalt der Nahrung länger anhaltende Verdauungsstörungen und namentlich Diarrhöen die Kalkresorption beeinträchtigen. — Häufig verbinden sich mit Rhachitis Neigung zu Bronchitis, katarrhalischer Pneumonie, Magen-Darmkatarrhen und Spasmus glottidis. Die eigentliche Ursache der Rhachitis ist wenig aufgeklärt; *künstliche unzweckmässige Ernährung* der Kinder, sowie *Störungen im Bereiche des Verdauungs-Apparates* und ungünstige hygienische Verhältnisse begünstigen offenbar die Entstehung der Krankheit, von der die Brustkinder mit wenigen Ausnahmen in der Regel verschont bleiben. Dass Aufenthalt in geschlossenen Räumen, schlechte Luft, Mangel an Bewegung die Rhachitis begünstigen, ergibt sich am sichersten aus der Thatsache, dass die Krankheit in den Wintermonaten progressiv zunimmt, im Frühling und Vorsommer das Maximum und im November und Dezember den niedersten Stand aufweist.

Die sogenannte fötale Rhachitis (Chondrodystrophia foetalis) hat in der Mehrzahl der Fälle mit echter Rhachitis nichts zu thun; es handelt sich dabei um eine eigentümliche und variable Anomalie der Knorpelentwicklung.

Möller-Barlow'sche Krankheit der Kinder.

Dieselbe ist charakterisiert durch osteoporotische Verminderung der Knochensubstanz infolge mangelhafter Apposition und Resorption — sowie durch periostale und endostale Blutungen; infolgedessen kommt es häufig zu Frakturen in der Nähe der Epiphysenlinie sowie zu Infraktionen. Als Ausdruck einer hämorrhagischen Diathese kommen auch subkutane und intramuskulöse Blutungen vor.

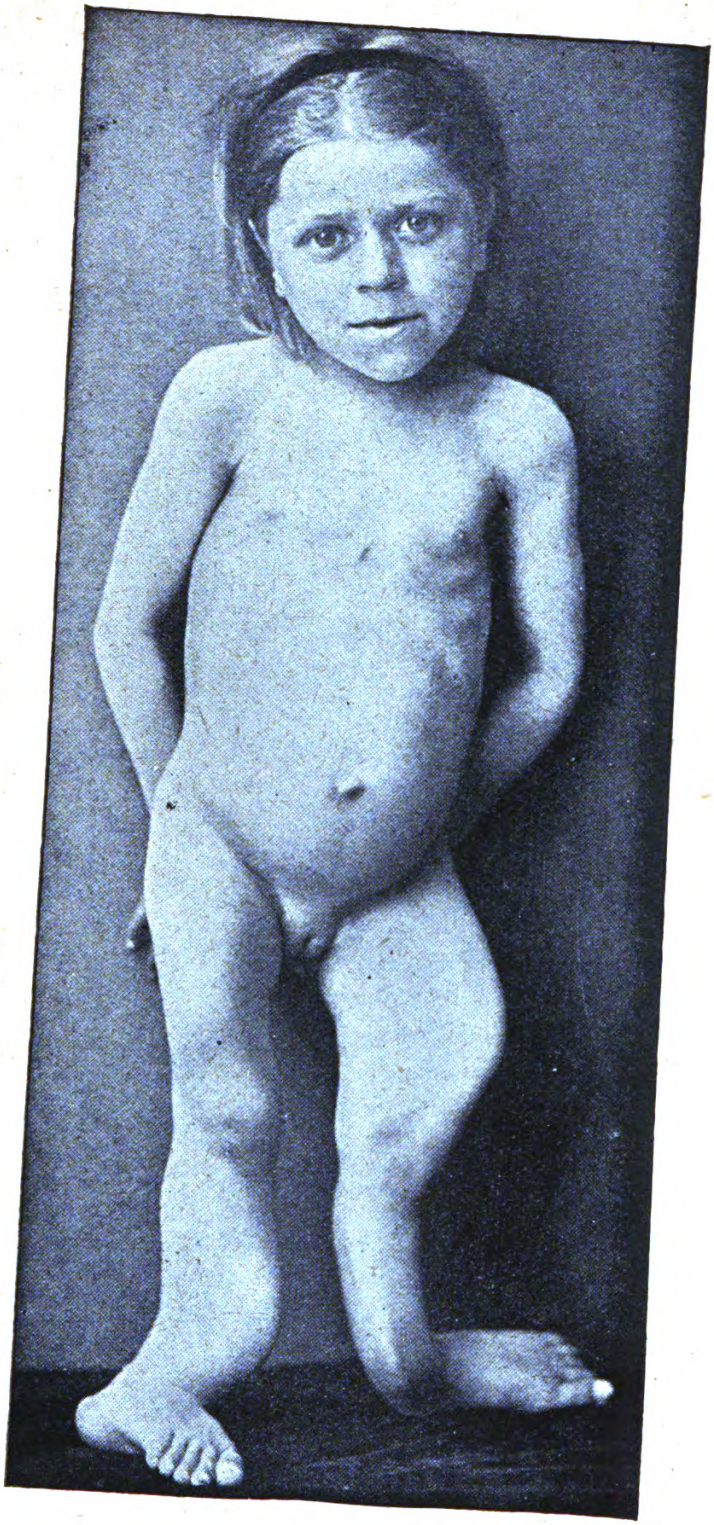

Fig. 18.

Tab. 41. **Osteomalacisches Becken.**

Durch den seitlichen Druck der Oberschenkelknochen ist die Symphyse nach vorn schnabelförmig verlängert, der Querdurchmesser erheblich verkleinert. Die Schambeinäste besonders stark gekrümmt. Durch den Druck des Rumpfes tritt das Kreuzbein tiefer nach abwärts. Die Darmbeinschaufeln ebenfalls verbogen und seitlich verlängert. Der obere Beckeneingang zeigt kartenherzförmige Figur.

Das ganze Becken von vermindertem Gewicht, im frischen Zustande kautschukartig weich, biegsam, leicht zu schneiden.

Der Prozess kann sich zu einer bestehenden Rhachitis hinzugesellen, jedoch auch unabhängig davon auftreten; derselbe zeigt gewisse Beziehungen zum Skorbut. Ursache unbekannt; vielleicht liegt eine Intoxikation (unzweckmässig sterilisierte Nahrung) zu Grunde.

Von Rhachitis unterscheidet sich die Barlow'sche Krankheit dadurch, dass bei ersterer mehr Neigung zu Verbiegungen und Einknickungen der Röhrenknochen besteht und dass Frakturen und Blutungen fehlen. Die Krankheit betrifft ausschliesslich Kinder im Alter zwischen 1/2—2 Jahren.

Osteomalacie. (Taf. 41.)

Die Osteomalacie kommt nur bei Erwachsenen vor, ist eine Krankheit des fertigen Knochens. Die Havers'schen Kanälchen und Markräume sind von einem breiten Ringe kalklosen Gewebes umgeben. Neben lakunärer Einschmelzung entwickelt sich eine interfibrilläre Zerklüftung. Es handelt sich um eine mit allmählicher Entkalkung einhergehende Atrophie des Knochengewebes, wobei sich an die Entkalkung eine Resorption des Knochenknorpels anschliesst. Die neugebildeten Spalten und Kanäle füllen sich mit Lymph- oder Fettmark, werden zu Markräumen und bedingen die Porosität des osteomalacischen Knochens. — Der Prozess befällt hauptsächlich das weibliche Geschlecht, beginnt häufig in der Schwangerschaft und wird durch jede folgende Gravidität gesteigert. Das ganze Skelett wird kleiner. Von den einzelnen Knochen, die viel-

Tab. 41.

fach infolge abnormer kautschukartiger Weichheit Knickungen und Verbiegungen zeigen, wird in erster Linie das Becken, dann die Wirbelsäule, das Schulterblatt, zuletzt die Extremitäten und das Schulterblatt ergriffen.

Die chemische Analyse ergibt keine oder nur mässige Vermehrung der organischen leimgebenden Substanz, dagegen bedeutende Abnahme der Gesamtsalze — um ca. 18%. Die Abnahme ist in der Spongiosa

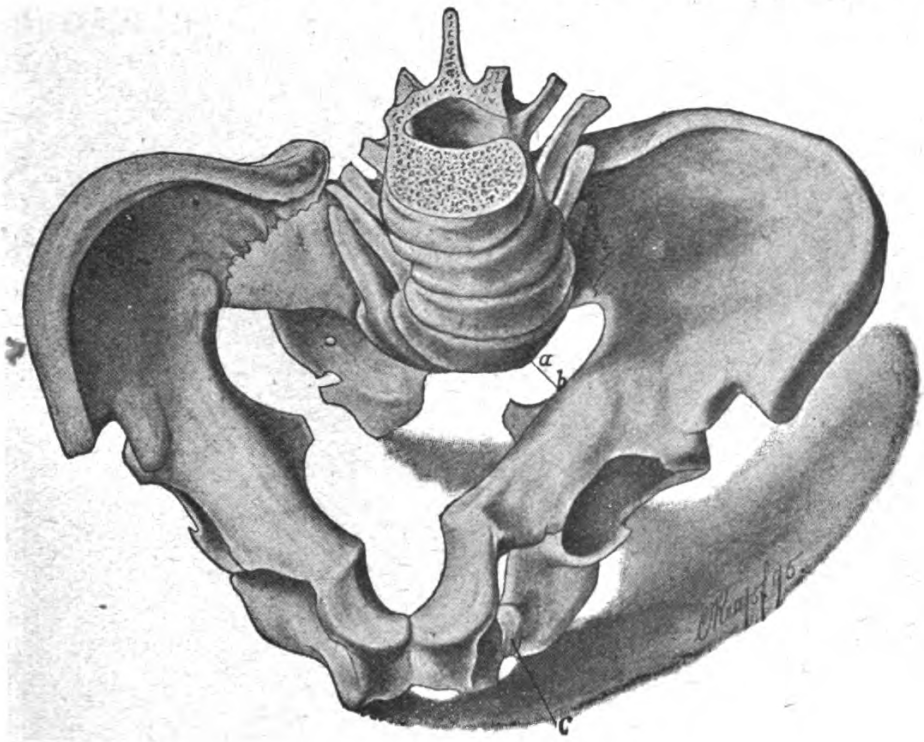

Fig. 19. *Osteomalacie des Beckens.*
1/3 der natürlichen Grösse.

Osteomalacisches Becken, nicht puerperalen Ursprungs, früher erweicht, völlig wieder verknöchert.

a, *b*. Verbindungslinie zwischen der Mitte des 4. Lendenwirbels und der linea innominata über der Pfanne.

c. Exostose, kirschengross am ramus ascendens ossis ischii sinistri. (Präp. der Münchener Frauenklinik.)

grösser als in der kompakten Substanz, ein Unterschied, der dafür spricht, dass der pathologische Prozess vom Mark nach der Peripherie und nach den Epiphysen zu fortschreitet.

Tab. 42. **Lymphoide Hyperplasie des Knochenmarks bei lienaler, lymphatischer und myelogener Pseudoleukämie.**

Die Markhöhle des Femur gefüllt mit himbeergeléeartigem, hell- und dunkelrot gefärbtem Marke. An Stelle des weiss-gelblichen Fettmarkes ist infolge von Hyperplasie der zelligen Elemente lymphoides rotes Mark getreten.

Bei dem 32jährigen Patienten mit gracilem Körperbau, der unter dem Bilde einer schweren Anämie gestorben war, fanden sich enormer Milztumor, lymphoide Hyperplasie der intrathoracischen und retroperitonealen Lymphdrüsen, hochgradige allgemeine Anämie, eine terminale, sero-fibrinöse Pleuritis rechterseits, ferner Bronchiektasien im rechten Oberlappen. (Nr. 208. 1895.)

Tab. 43. **Chronische Ostitis des Femur; deformierende Hyperostose des Knochens und Sequesterbildung am unteren Ende.**

Der Knochen in seiner ganzen Ausdehnung aufgetrieben, mit reichlichen Osteophytbildungen bedeckt (Periostitis ossificans), einzelne Kloakenöffnungen sichtbar. Am unteren Ende in einer Länge von mehreren cm ein glatter Sequester sichtbar.

In neuerer Zeit wird die Osteomalacie vielfach als eine Trophoneurose der Knochen aufgefasst, deren Ausgangspunkt die Ovarien sind, so dass der Zusammenhang des Prozesses mit Ovulation, Gravidität und Wochenbett unserm Verständnis näher gerückt wurde. Von besonderem Interesse ist die durch operative Entfernung der Ovarien bewirkte Heilung der Osteomalacie (80 % Heilungen), während früher die Mortalität genau dieselbe Zahl (80 %) erreichte.

Skoliose und Kyphose der Wirbelsäule.

Unter *Skoliose* versteht man eine seitliche Verkrümmung der Wirbelsäule; dieselbe ist meist eine partielle und beschränkt sich auf einen Teil des Rückgrats. Je nach der Lokalisation und Richtung der Ausbiegung unterscheidet man Dorsal-Lumbal-Skoliose, rechts- oder linksseitige Skoliose. Zur primären Krümmung gesellt sich regelmässig eine sekundäre, kompensierende (Gegenkrümmung), sowie eine Torsion der Wirbelkörper hinzu.

Tab. 43.

Die in den ersten Lebensjahren auftretende Skoliose ist meist rhachitischen Ursprungs; die Mehrzahl der Fälle entwickelt sich zwischen dem 7.—14. Lebensjahre; ausser der disponierenden Rhachitis liegt die Ursache dieser habituellen Skoliose darin, dass die Patienten anhaltend eine schiefe Stellung einnehmen; infolge ungleicher Belastung (Belastungsdeformität) nehmen die Wirbel eine assymmetrische Form an; namentlich die schlechte Haltung beim Schreiben, bei Handarbeit wird als ätiologisches Moment beschuldigt. — Am häufigsten ist die rechtskonvexe Dorsal-Skoliose. Bei Mädchen ist diese Abnormität in ihren verschiedenen Intensitätsgraden erheblich häufiger als bei Knaben.

Bei *Kyphose* handelt es sich um Verkrümmung der Wirbelsäule nach hinten; dieselbe ist entweder eine spitzwinkelige (Malum Pottii, spitzwinkeliger Pott'scher Buckel) oder die Krümmung ist eine bogenförmige, wenn ein grösseres Segment der Wirbelsäule nach hinten ausgebogen ist. — Der Pott'sche Buckel entsteht traumatisch (Kompressionsfraktur) oder infolge von Nekrose einzelner Wirbelkörper bei tuberkulöser Spondylitis (Taf. 46), während die bogenförmige Kyphose meist auf rhachitischer Basis und öfters verbunden mit Skoliose (Kypho-Skoliose) auftritt. Zur dorsalen Kypho-Skoliosis dextra-convexa gesellt sich in der Regel eine kompensierende Skoliosis lumbalis sinistra-convexa hinzu.

Die kompensatorische Krümmung der Lendenwirbelsäule *nach vorn*, die sich im Anschluss an dorsale Kyphose regelmässig entwickelt, wird als *Lordose* bezeichnet.

Durch diese verschiedenen Formen von Verkrümmung der Wirbelsäule kommt es zu Verkürzung des Rumpfes, zu sekundärer Deformität des Brustkorbs, zu Verkleinerung des Thorax-Raums und der Lungen, infolgedessen zu kompensatorischer Hypertrophie und Dilatation des rechten Herzventrikels, schliesslich zu Herzermüdung und Herztod (Stauungs-

Tab. 44. **Chronische ossificierende Osteomyelitis der Tibia mit partieller Nekrose des Knochens.**

Die Markhöhle nur stellenweise — in der Mitte des Knochens — noch deutlich erkennbar; in den übrigen Abschnitten hat sich an ihrer Stelle eine spongiöse und teilweise sklerotische Knochenmasse entwickelt. In den oberen und unteren Abschnitten des Knochens unregelmässig geformte Höhlen sichtbar, im frischen Zustande mit Eiter gefüllt; die untere Höhle durch eine Kloake nach aussen mündend. Die Oberfläche des Knochens stellenweise wie arrodiert und nekrotisch.

Tab. 45. **Arthritis deformans.**

Die untere Epiphyse des Femur zeigt hochgradige deformierende Knochenwucherung, die Produkte einer ossificierenden Hyperplasie der Gelenkknorpel, wobei der produktive Prozess auf das angrenzende Periost übergegriffen hat. Die den Gelenkflächen angrenzenden Teile des Knochens ebenfalls mit unregelmässigen Osteophyten, zackigen und dornförmigen, bedeckt. — Der von Knorpel entblösste Knochen ist durch Produkte einer sklerosierenden Ostitis ersetzt.

---

organe, Hydrops). Infolge von Verkleinerung der Bauchhöhle entstehen auch hier allerlei Lageveränderungen und Deformitäten besonders der Leber.

Akute Osteomyelitis.

Dieselbe beginnt meist in der Nähe der Epiphysen der Röhrenknochen, hie und da auch im Anschlusse an früher erlittene traumatische Knochenläsionen (Frakturen, Schussverletzungen) an der Verletzungsstelle; fast ausschliesslich bei jugendlichen Individuen in der Wachstumsperiode. Sie ist ihrem Wesen nach eine hämatogene und kryptogene Staphylokokken-Infektion; selten entsteht sie durch andere Mikroparasiten (Streptokokken, Typhusbazillen, Pneumoniekokken, Actinomyces, Tuberkelbazillen). Die Art und Weise, wie die Infektionserreger in den Körper gelangen, ist unbekannt; hie und da schliesst sich der Prozess an vorausgegangene geringfügige Eiterungen in den bedeckenden Weichteilen (Furunkel, Ekzem) an. — Am häufigsten befallen sind Tibia, Femur und Humerus, seltener die übrigen Röhrenknochen der Extremitäten.

Tab. 44.

Tab. 4.5.

Die metastatisch entstehende eiterige Osteomyelitis bildet nur 1/3 aller Fälle.

Im Anschluss an ein Stadium der Hyperämie mit und ohne kleine Blutungen kommt es zur lymphoiden Metamorphose des Fettmarks, welches bald infolge zunehmender eiteriger Infiltration eine blasse, grauweissliche oder gelbliche Farbe zeigt und zur Bildung von Eiterherden führt. In diesem Stadium endet der Prozess öfters tödlich unter dem Bilde der akuten Septikämie oder Septiko-Pyämie. Oder übergreifend auf die Knochensubstanz kommt es zu Einschmelzung derselben, zu Caries und Nekrose mit Bildung von Sequestern und zu fistulöser Eiterung mit Ausstossung kleiner Sequester. Sehr häufig gesellen sich subperiostale Abscesse hinzu, ferner vom Periost ausgehende Wucherung von Osteophyten und Knochensubstanz, die nach Art einer Lade die Sequester umgeben. Gegen das gesunde Gewebe zu kommt es zu ossificierender Osteomyelitis, zu Sklerose der Markhöhle und damit zu einer Art Abgrenzung des destruierenden Prozesses.

Caries des Felsenbeins und der Gehörknöchelchen entwickelt sich öfters sekundär im Anschluss an eiterige Prozesse im Mittelohr (Otitis media purulenta) und Cholesteatombildung daselbst; Pachy- und Leptomeningitis, otitische Sinusthrombose (septische Thrombo-Phlebitis), Hirnabscesse, Septiko-Pyämie sind häufige Folgezustände.

Die rarefizierende Ostitis bei akuter Osteomyelitis kann gelegentlich auch zu Deformitäten, selten zu Erweichung und Verbiegung des Knochens führen. Sitzt der Prozess in der Nähe der Epiphysenlinie, so kann es zu Epiphysen-Lösung, Verschiebungen und zur Vereiterung des Intermediär-Knorpels kommen.

Tuberkulose der Knochen. (Taf. 46 u. 47.)

Die Knochentuberkulose kommt primär nur selten, meist sekundär vor; die Infektion ist regelmässig

Tab. 46. **Tuberkulöse Caries und Nekrose eines Lendenwirbels.**

Der Körper des Wirbels ist zum grössten Teile. namentlich in seiner unteren Hälfte zerstört; die Reste des durch eiterig-käsige Entzündung (tuberkulöse Osteomyelitis) und Nekrose zerfallenen Knochens sind uneben, von spongiösem Aussehen, bröcklig. Quer- und Dornfortsatz zeigen ebenfalls Spuren beginnender Usur und Einschmelzung. Die sekundäre Einknickung der Wirbelsäule nach vorn angedeutet. (Präparat des Patholog. Instituts.)

---

eine hämatogene, indem das tuberkulöse Gift nach Art eines Embolus eingeschleppt wird. Das jugendliche Alter ist besonders disponiert; die Weichteile des Knochens, namentlich das Knochenmark, bieten offenbar für die Ansiedlung und Vermehrung des tuberkulösen Giftes ähnliche günstige Bedingungen wie die Lymphdrüsen. Häufig (13%) entwickelt sich die Knochen- und Gelenktuberkulose im Anschluss an ein Trauma; daraus erklärt sich wohl die Thatsache, dass das männliche Geschlecht stärker belastet ist als das weibliche (Berufsschädlichkeiten). In Bezug auf die Lokalisation ist zu bemerken, dass die Knochen des Rumpfes (namentlich diejenigen der Wirbelsäule) und der unteren Extremitäten mit je 1/3 aller Fälle sich beteiligen; auf die oberen Extremitäten trifft mehr als 1/5 aller Fälle (22%). Die Knochentuberkulose entsteht entweder bei vorher anderweitig tuberkulösen Individuen, teils bei anscheinend Gesunden.

Die tuberkulöse Ostitis und Osteomyelitis beginnt in den Röhrenknochen am häufigsten in der Epiphyse. Infolge der tuberkulösen Infektion entwickelt sich eine granulierende und rarefizierende Entzündung, welche den Knochen zur Einschmelzung bringt. Das mit Miliartuberkeln versehene, Riesenzellen und Tuberkelbazillen enthaltende Granulationsgewebe führt zu Arrosion der Knochenbalken und hat die Neigung zur käsigen Nekrose. Diese granulierend-käsige Entzündung führt alsbald zu umfangreicheren Zerstörungen des Knochengewebes, die in Form von kleineren oder grösseren Defekten die Neigung besitzen, gegen eine angrenzende Oberfläche durchzubrechen (Gelenk-



höhle, Periost-Oberfläche). Im Innern solcher höhlenartiger Defekte findet sich ein käsig-eiteriger Inhalt, untermischt mit spongiösen Sequestern, die Wandungen sind vielfach mit käsig-eiterigen Granulationen bedeckt.

Die sekundär entstandene Periostitis führt zu Auflagerung von käsigem und eiterigem Material, häufig zur Abscessbildung (sogenannte Senkungs-Abscesse) namentlich an der vorderen Fläche der Wirbelkörper. Der vom Periost entblösste Knochen verfällt der Nekrose. Oder es bilden sich von der Oberfläche des erkrankten Knochens aus fistulöse Gänge, mit Eiter gefüllt, die die Weichteile durchbrechen und nach aussen münden.

In manchen Fällen, z. B. am Sternum oder an den Rippen, entsteht die tuberkulöse Periostitis und Ostitis auf dem Wege der Kontinuität direkt fortgesetzt von angrenzenden tuberkulös erkrankten Organen. (Pleura, Lymphdrüsen.) In ähnlicher Weise geht die primäre Gelenktuberkulose kontinuierlich auf die angrenzenden Knochen über.

Infolge der häufig sich hinzugesellenden ossifizierenden Periostitis bildet sich ähnlich wie bei eiteriger Osteomyelitis und Ostitis öfters eine Knochenlade, meist von einer oder mehreren fistulösen Abzugskanälen (Kloaken) durchbrochen.

Spontane Heilung von tuberkulöser Knochencaries ist selten; dieselbe wird in hohem Grade unterstützt durch chirurgische Eingriffe, Entfernung von Sequestern, krankem Gewebe.

Als *Spina ventosa* bezeichnet man eine ebenfalls tuberkulöse Form der fungösen Osteomyelitis, die als lokaler Prozess die kurzen Röhrenknochen der Extremitäten (Phalangen) öfters primär befällt und zwar den ganzen Schaft. Die im Knochenmark auftretende Granulationswucherung geht mit centraler Einschmelzung und Auftreibung des Knochens einher; der Knochen wird öfters papierdünn, schliesslich vollkommen usuriert; es kommt zum Durchbruch nach aussen und zu Entleerung von käsig-eiterigen Massen.

Tab. 47. Tuberkulöser Knochen-Abscess im unteren Abschnitt des Humerus. Kind.

Die tuberkulöse Caries hat zur Bildung einer Abscesshöhle geführt, die in dem stark aufgetriebenen und verdickten Knochen liegt und sowohl nach aussen durchgebrochen ist, wie auch nach teilweiser Zerstörung der Epiphyse auf das Ellenbogengelenk übergreift. Die Verdickung der umgebenden Knochensubstanz durch hyperplastische Ostitis und Periostitis bedingt.

Tab. 48. Myelogenes, hämorrhagisches Sarkom des Humerus mit centraler Erweichung.

Das obere Drittel des Knochens ist eingenommen von einem über faustgrossen Tumor von ziemlich weicher Konsistenz und dunkelbrauner Farbe, der bei Druck ein knirschendes, stark crepitierendes Geräusch hören lässt. Die Kontinuität des Knochens ist entsprechend der Ausdehnung der Geschwulst unterbrochen; die Crepitation ist durch die in der schalenartigen Wandung des Tumors noch vorhandenen Knochenreste und Spangen hervorgerufen. Im Centrum der Geschwulst an Stelle des eingeschmolzenen Knochens eine über gänseeigrosse, mit Blut und blutig-tingierten Gewebsresten gefüllte Höhle. Der Humeruskopf ist nekrotisch unterminiert, die convexe Gelenkfläche in einer Dicke von einigen Millimetern noch erhalten und leicht zu biegen. Der an den Tumor angrenzende Knochen (Mittelstück des Humerus) ist morsch, zerklüftet. Mikroskopisch das Bild eines sehr gefässreichen Myxo-Sarkoms. Ähnliche Tumoren fanden sich am linken Humerus und am linken Femur, in einer Rippe.

Die Geschwulst fand sich bei einem 53jährigen Mann (Journal Nr. 383. 1887), der angeblich nur 2 Monate krank war. Zuerst an den oberen Epiphysen der genannten 3 Röhrenknochen heftige Schmerzen, nach wenigen Tagen geschwulstartige Anschwellungen nachweisbar. Die Haut an diesen Stellen dunkelrot verfärbt, deutliche Fluktuation; bei Einstich entleert sich reines Blut. — Derartige centrale hämorrhagische Knochen-Sarkome wurden früher als Hämatome des Knochens (Volkmann) oder Knochen-Aneurysmen bezeichnet. *)

Syphilis der Knochen.

Die Knochensyphilis ist charakterisiert durch chronischen Verlauf. Am häufigsten wird das Periost ergriffen. Bei der einfachen luetischen Periostitis, die sich vorwiegend in den tiefsten Schichten des Periosts

*) Nähere Beschreibung dieses Falles in der Dissertation von Emil Walther: Zwei Fälle von myelogenem Osteo-Sarkom. München 1888.

Tab. 47.

Tab. 48.

lokalisiert und namentlich am Schädel und der Tibia angetroffen wird, kommt es zu Verdickung des Periosts mit Ausgang in Osteophytbildung oder in unregelmässige höckerige Wucherungen des Knochengewebes. Bei der gummösen Periostitis kommt es zur Entwickelung von halbweichen, fast fluktuierenden Knoten; solche periostale Gummata können resorbiert werden; manchmal kommt es zu Usur und Perforation des unterliegenden Knochens: Caries sicca. Beim Ausgang in Einschmelzung (suppurative Periostitis) kann der Prozess auf die adnexen und bedeckenden Weichteile übergreifen: es entleert sich eine schleimig zähflüssige, mit Eiter und Blut gemischte Flüssigkeit; sogenannte kalte Abscesse mit Senkung können auftreten. Caries und Nekrose des Knochens mit Ausgang in Narbenbildung gesellen sich hinzu; die eingezogenen Hautnarben sind mit der Knochennarbe meist innig verbunden.

Ähnlich wie beim Periost kommt eine einfache luetische Ostitis und Osteomyelitis vor, sowie eine gummöse Form; die erstere hat einen proliferierenden Charakter, führt zu Hyperostose der befallenen Knochen, während bei letzterer herdförmige Ablagerungen auftreten. Die gummöse Osteomyelitis kann auf die Corticalis übergreifen und umgekehrt geht der corticale Prozess auf das Mark über. Neben der Einschmelzung des Knochens (Nekrose) findet sich an der Peripherie der Einschmelzungszone gewöhnlich kondensierende Hyperplasie. Ein ungünstiger Ausgang ist der in herdförmige Nekrose mit Bildung von Sequestern; der Knochen ist rarefiziert, zeigt — namentlich am Schädel — neben grösseren Defekten und Lücken ein wurmstichiges Aussehen. An den Röhrenknochen kommt es gelegentlich zur Bildung einer Knochenlade mit verdichteten Wandungen; die Umgebung der den Sequester umhüllenden Höhle erscheint wallartig verdickt und gewulstet.

Zur syphilitischen Erkrankung sind namentlich die oberflächlich gelegenen Knochen disponiert; die

Tab. 49. **Carcinom der Gesichtshaut, übergreifend auf den Knochen.** (Dauer ca. 21 Jahre.)

64jähriger Mann. Im Alter von 26 Jahren eine etwas über stecknadelkopfgrosse Hautwarze am untern Rand des rechten unteren Augenlids. Dieselbe war fast stets entzündet, nässte, war von einem roten Hof umgeben. Im 43. Lebensjahre wurde das durch Abreiben der Krusten vielfach gereizte Geschwür umfangreicher und vergrösserte sich in Fläche und Tiefe gegen den Mund zu, dass man nach Verlauf eines Jahres bequem ein Fingerglied in den geschwürigen Defekt legen konnte. Nach anfänglich langsamerem Wachstum kam es im Verlauf der nächsten 10 Jahre zuletzt zu rascher Vergrösserung des Geschwürs; 7 Jahre vor dem Tode ging das Auge verloren, dann kam es zur Ausstossung nekrotischer Knochenstücke und in der letzten Lebenszeit lag das Gehirn, des Duraüberzugs beraubt, frei zu Tage und wölbte sich als pulsierender Tumor vor. In den letzten zwei Jahren häufige und starke Blutungen aus dem Geschwür.

Das Krebsgeschwür (Taf. 49a) nimmt die ganze rechte Gesichtshälfte ein, greift von der rechten Stirnhälfte über den Haarrand und bildet daselbst eine thalergrosse Ausbuchtung, an einzelnen Stellen bis zum Knochen vordringend. Die Nase ist mit Ausnahme der Spitze fast vollständig zerstört Der ganze Defekt des Gesichtes entspricht ungefähr dem Umfang einer Faust, wird begrenzt nach aussen vom aufsteigenden Unterkieferast, nach unten vom harten Gaumen, nach innen von der Nasenscheidewand, nach oben vom Stirnbein; in der Tiefe erstreckt der Defekt sich bis in die Flügelgaumengrube. Die Wandungen der Höhle sind mit nekrotischen, krebsigen Massen bedeckt. — Am macerierten Schädel (Taf. 49b) sieht man, dass rechterseits der ganze Oberkiefer fehlt mit Ausnahme des harten Gaumens; ferner sind der Zerstörung anheimgefallen: der aufsteigende Teil des Gaumenbeins, die Nasenmuscheln, das Thränenbein, Siebbein und beide Nasenbeine Die linke Augenhöhle total zerstört, medianwärts fehlen das Orbitaldach und der angrenzende Nasalteil des Stirnbeins, sodass die Schädelhöhle in der Ausdehnung eines Zweimarkstückes eröffnet ist.

Bei der Sektion nirgends Metastasen, auch die submaxillären und Halslymphdrüsen erwiesen sich makro- und mikroskopisch als normal. Mikroskopisch wurde der Krebs (charakteristische Epithelzapfen und -Schläuche) im Grund und Rand des Geschwürs zweifellos sicher gestellt. (Genauere Schilderung in der Dissertation von von Fritz Zorn: Seltene Fälle von Gesichtskrebs mit ungewöhnlich langer Dauer. München 1891.)

Knochen des Schädeldaches (besonders die Schuppe des Stirnbeins, die Seitenwandbeine), das knöcherne Nasengerüste und der harte Gaumen; weiterhin die Diaphysen der Röhrenknochen, namentlich des Unter-

Tab. 49.

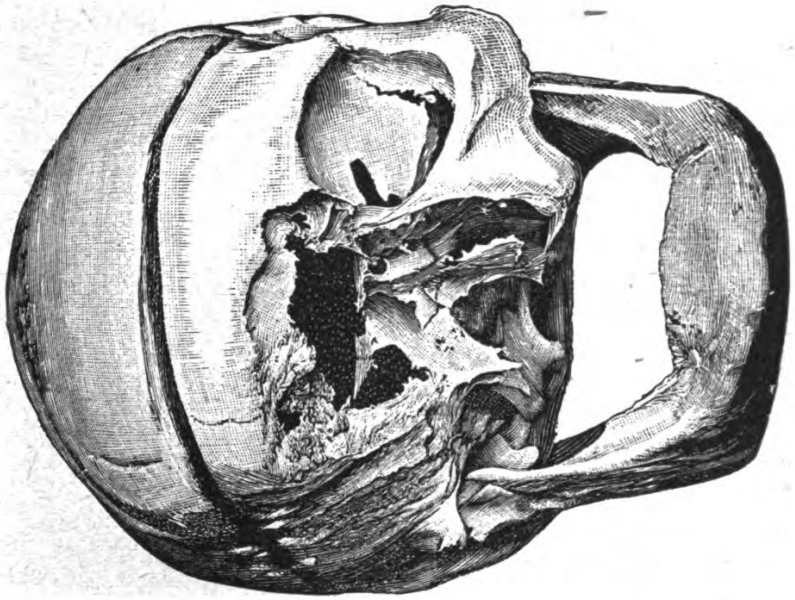

b.

a.

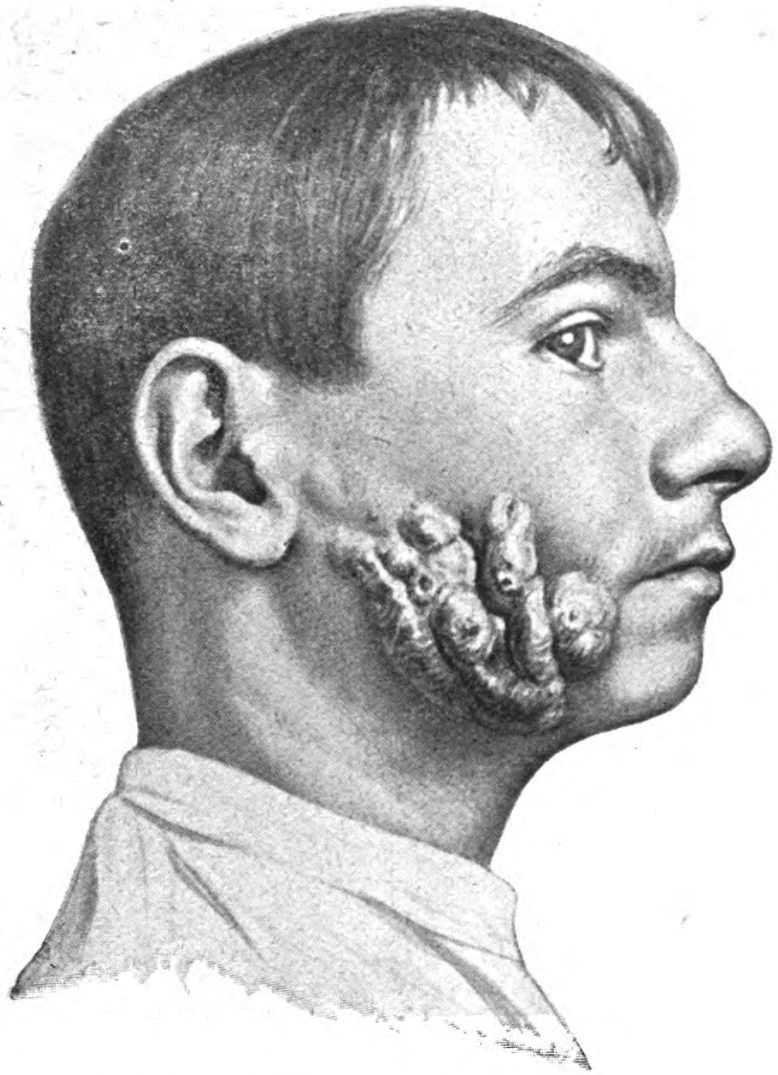

Fig. 20. *Aktinomykose des Unterkiefers (nach Illich).*

In der rechten Unterkiefergegend mehrere, meist fluktuierende, wulstige Hervorragungen, die bedeckende Haut livid gerötet, verdünnt, stellenweise abschuppend und trocken. An einzelnen Stellen ist die Haut stärker verdünnt und lässt an gelblichen hirsekorngrossen Stellen den unterliegenden Eiter durchschimmern. In der Umgebung zeigen die Weichteile eine harte, schmerzlose, scharf begrenzte Infiltration. — Bei der Palpation vom Munde aus erweist sich die erkrankte Wange starr und knollig. 7 Monate vor Beginn der Erkrankung Extraktion des cariösen oberen vorderen Mahlzahns; 2 Monate später, entsprechend dem extrahierten Zahne, an der Innenseite der Wange eine wallnussgrosse, harte, anfangs schmerzlose, später etwas empfindliche Geschwulst, Hierauf Anschwellung der ganzen Wange; später treten derbe, prominente Geschwülste in dem brettharten Bezirke der Wange auf, die allmählich weicher werden. Keine Verdickung am Kiefer. Durch entsprechende operative Eingriffe (Incision, Auskratzung, Spaltung und Auskratzung von Fistelgängen) Heilung. 18jähriger Pferdeknecht. (Vgl. A. Illich, Beitrag zur Klinik der Aktinomykose. Wien, 1892 Fall V, S. 7.)

Fig. 21. *Multiple Caries und Oesteophytbildung der Brustwirbelsäule und der Rippen bei Aktinomykose. (Nach Ponfick.)*

Bei der Obduktion fand sich eine retromediastinale, am zweiten Brustwirbel beginnende, bis zum elften hinabreichende Eiterhöhle. Die Vorderfläche der Wirbelkörper lag vielfach frei zu Tage uud zeigt mannigfache körnig-zackige Erhebungen und Auswüchse, dazwischen Strecken, deren ebenfalls unebener Grund mit einer dünnen Schicht bräunlicher Granulationen bedeckt ist. — Die Intervertebralscheiben oberflächlich arrodiert und in Zerbröckelung begriffen.

Im Bereich der Intercostalräume eine bis weit in die Muskulatur hinein reichende Unterminierung

Bei dem 45jährigen Patienten begann die Erkrankung mit einer linksseitigen Rippenfellentzündung, deren Folgen nicht mehr verschwanden. 1/2 Jahr vor dem Tode lebhaftere Schmerzen und Beschwerden in der Rücken- und Lendengegend, bald darauf Abscedierungen da und dort, teilweise aufbrechend und die Rückenhaut weithin unterminierend. Ausgesprochene Symptome einer schleichenden Verdichtung links unten. Terminales Pleuraexsudat rechts und beginnende Pericarditis. — Bei der Sektion fand sich eine ausgedehnte prävertebrale Phlegmone im hinteren Mittelfell; parapleuritische Höhle rechts und links (7—9. Intercostalraum), mehrfach kommunizierend mit zahlreichen alten Fistelgängen innerhalb des M. longissimus dorsi, der Schulterblatt-Muskulatur und der Subcutis des ganzen Rückens. — Frische fibrinös-eiterige Pericarditis (E. Ponfick, Die Aktinomykose des Menschen. Berlin, 1882. I. Fall, S. 7.)

schenkels und der Vorderarme, endlich das Schlüsselbein und die Wirbelkörper.

Die Knochen des Nasengerüstes werden öfters sekundär im Anschluss an ulceröse Prozesse der Schleimhaut ergriffen, der blossgelegte Knochen wird nekrotisch — oder eine primäre gummöse Periostitis und Ostitis kann den Knochen befallen; die nekrotischen Knochenfragmente werden gelockert und ausgestossen. Bei grösserer Ausdehnung der Nekrose wird die Nase ihres knöchernen Gerüstes beraubt; der Verlust der Siebbeinplatte führt zum Einsinken der Nasenbeine, der Nasenrücken sinkt sattelförmig ein. Manchmal ergreift der nekrosierende Prozess auch die Nasenbeine und greift über auf den Nasenfortsatz des Oberkiefers, auf die horizontale Platte des Gaumenbeins oder auf den Gaumenfortsatz des Oberkiefers: es kann zu Defekten im harten Gaumen kommen. Wird die Lamina cribrosa ergriffen, so kann es zu sekundärer, eiteriger Meningitis kommen.

Aktinomykose des Knochens.

(Taf. 39a [1], Fig. 20 u. 21.)

Verhält sich im allgemeinen ähnlich den Veränderungen, wie sie bei Tuberkulose vorkommen.

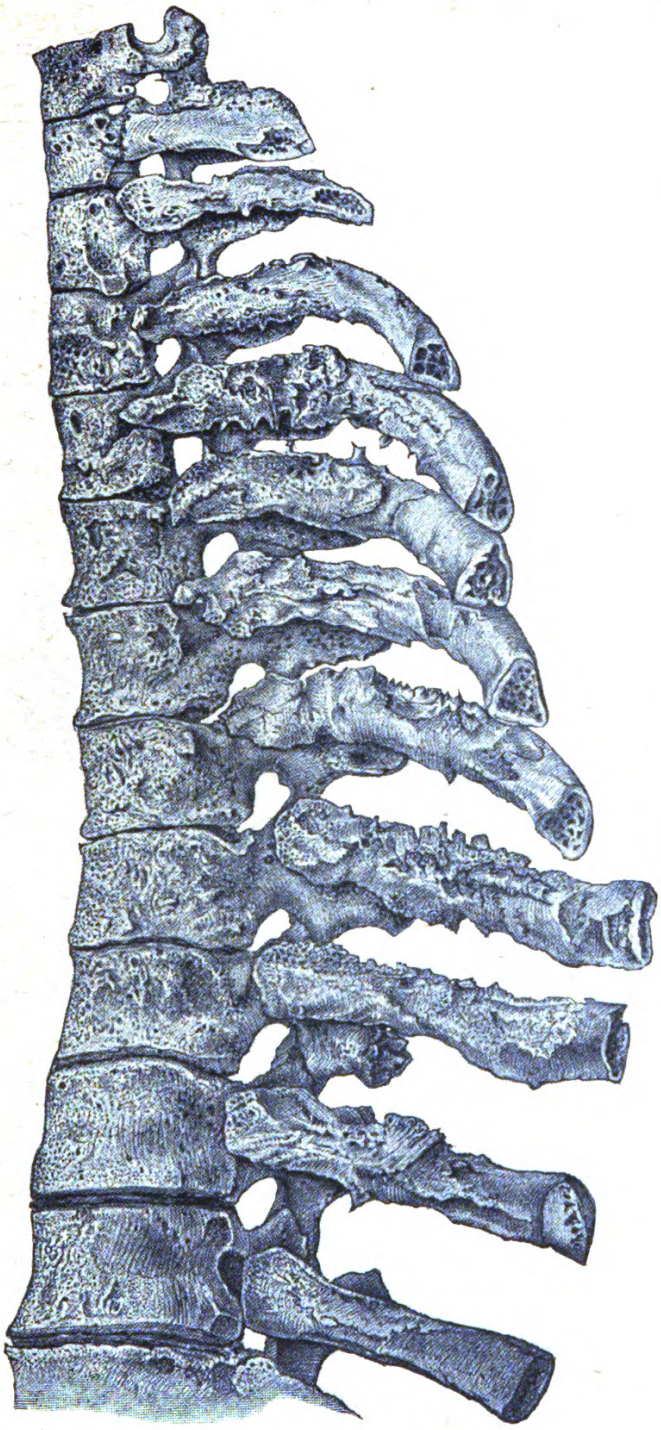

Fig. 21.

Meist findet sich eine Kombination von fungöser Ostitis mit Eiterung; infolgedessen ausgedehnte Einschmelzung und Nekrose des Knochens mit Auftreibung des Knochens (Ostitis rareficans) und Bildung von Osteophyten sowie diffuser Wucherung der bedeckenden und angrenzenden Knochenschichten (Ostitis und Periostitis ossificans).

Die umgebenden Weichteile, namentlich in der Gegend des Unterkieferwinkels und am Halse, erscheinen bretthart gewulstet, gerötet, von unregelmässigen Abscessen und Fistelgängen durchsetzt, welche serösblutig-eiterigen Inhalt, vermischt mit gelblich-weissen, sandkornartigen Pilzkolonien, entleeren. Die Eingangspforten sind schadhafte Zähne, Tonsillen, seltener die Lungen und der Darmtraktus.

Phosphor-Nekrose.

Dieselbe befällt mit Vorliebe die Kieferknochen. In der Umgebung eines cariösen Zahnes oder auch bei intaktem Gebiss entwickelt sich ein kleiner Abscess, eine Parulis; auch die anstossenden Zähne erkranken, erscheinen gelockert. Infolge der hartnäckigen progressiven Eiterung bilden sich fortwährend neue Abscesse, die teils in die Mundhöhle sich eröffnen, teils nach aussen zu sich vergrössern und die brettartig infiltrierte Haut durchbrechen: Fistelbildung im Gesicht, am Hals, bei Oberkiefererkrankung unterhalb des Augenhöhlenrandes. — Neben der entzündlichen Schwellung der Weichteile kommt es infolge von Periostwucherung (toxische ossifizierende Periostitis) zu Verdickung und Auftreibung des Knochens. Kleine Sequester stossen sich ab, der nekrotisch missfarbige Knochen wird sichtbar, der abgestorbene Alveolarfortsatz ragt in die Mundhöhle hinein; im Verlauf einiger Monate kann der ganze Unterkiefer der Nekrose verfallen sein. — Die vom Periost ausgehenden Wucherungen liegen bimssteinartig dem alten Knochen auf und können ihrerseits ebenfalls der Nekrose an-

heimfallen. — Nach Ausstossung oder künstlicher Entfernung der nekrotischen Knochenfragmente kann der Defekt durch periostale Knochenneubildung oder Granulationen ausgeglichen werden; mit Aufhören der Eiterung schliessen sich die Fisteln; stark eingezogene Narben und Deformitäten bleiben zurück. Die Phosphor-Nekrose ist nicht eine lokale, sondern eine allgemeine Erkrankung des Knochensystems; dieselbe entwickelt sich sekundär an den schon vorher durch den toxischen Einfluss des Phosphors veränderten Knochen. Die Erkrankung befällt nicht nur die Kiefer, sondern auch die Knochen der Extremitäten, die sich verdicken (Hyperostose) und abnorm brüchig werden. Manchmal beobachtet man vor Eintritt der Nekrose zahlreiche Frakturen. Zur Nekrose des toxisch erkrankten Knochens kommt es erst durch eiterige Infektion des letzteren. — Während früher die Mortalität an Phosphor-Nekrose eine sehr bedeutende (25—50 %) war, gelingt es durch rechtzeitige operative Eingriffe und Entfernung der nekrotischen Knochen fast regelmässig, Heilung herbeizuführen.

Neubildungen. (Taf. 48 u. 49.)

(Fig. 22—27.)

Sekundär und metastatisch kommen im Knochen maligne Geschwülste aller Art vor, namentlich Krebs und Sarkom. Manchmal beobachtet man eine förmliche krebsige Infiltration des Markes und Knochengewebes, die zu Verbiegungen und Deformitäten des Knochens führt, ähnlich wie bei Osteomalacie = Osteomalacia carcinomatosa. Manchmal wird der Knochen sekundär ergriffen und unterliegt der krebsigen Einschmelzung, indem die destruierende Neubildung von der Nachbarschaft aus in den Knochen eindringt; derartige Fälle kommen namentlich vor bei Hautkrebsen (Gesicht (Taf. 49), Extremitäten), bei Krebs

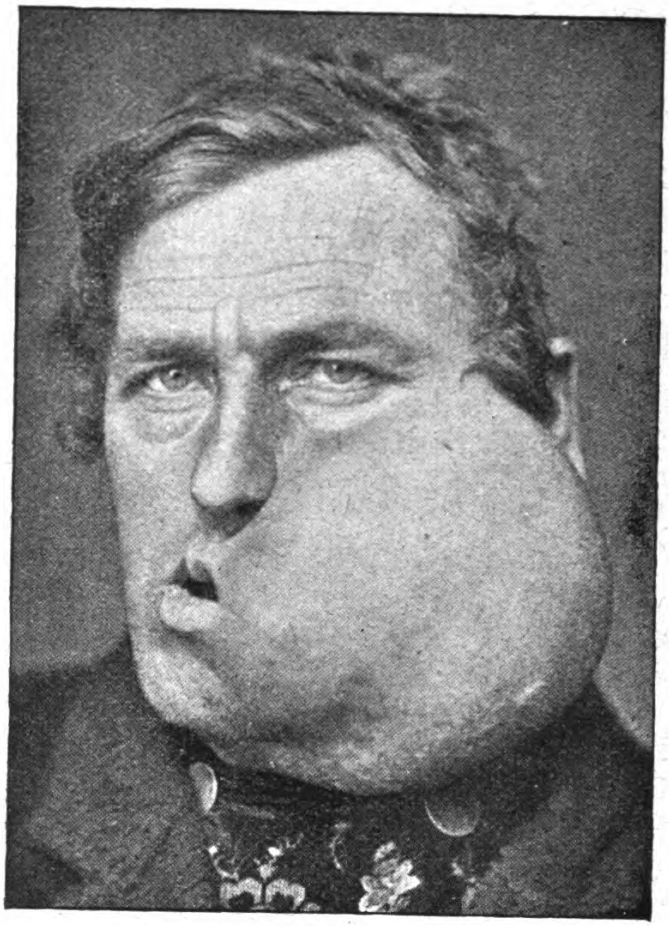

Fig. 22. *Fibrom des Unterkiefers.*

In der linken Gesichtshälfte eine vom unteren Augenhöhlenrande und Jochbogen bis über die Mitte des Halses herabreichende, kindskopfgrosse, etwa 10 cm über das normale Niveau der Wange sich erhebende Geschwulst von sehr derber Konsistenz. Die Haut über dem fast unbeweglichen Tumor etwas verschieblich, stark gespannt. Der Mund nach rechts verdrängt. — Ober- und Unterkiefer lassen sich nur in geringem Grade von einander entfernen. Das hintere Drittel des horizontalen und der ganze aufsteigende Unterkieferast in der Geschwulstmasse untergegangen. Bei Druck auf die Geschwulst entleert sich zwischen dem zweiten und dritten Molarzahn eine dickflüssige, missfarbige, übelriechende Masse. — Resektion und Exartikulation des Unterkiefers. Vollständige Heilung. Im Innern des derben Tumors, der aus fibrillärem Bindegewebe besteht, eine etwa gänseeigrosse mit Eiter und Detritus erfüllte Höhle, die sich durch einen Fistelgang hinter dem 2. Molarzahn in der Mundhöhle öffnet Der Unterkieferknochen zum grösseren Teile in der Geschwulst untergegangen. — Die Dauer der Geschwulstentwicklung bei dem 33jährigen Patienten beträgt vier Jahre; die ersten Anfänge der Geschwulst wurden am Zahnfleische des linken unteren Weisheitszahnes bemerkt. (Genauere Schilderung dieses Falles in der Dissertation: Alfred Sternfeld, Über Exartikulation des Unterkiefers zur Entfernung von Tumoren. München, 1880.)

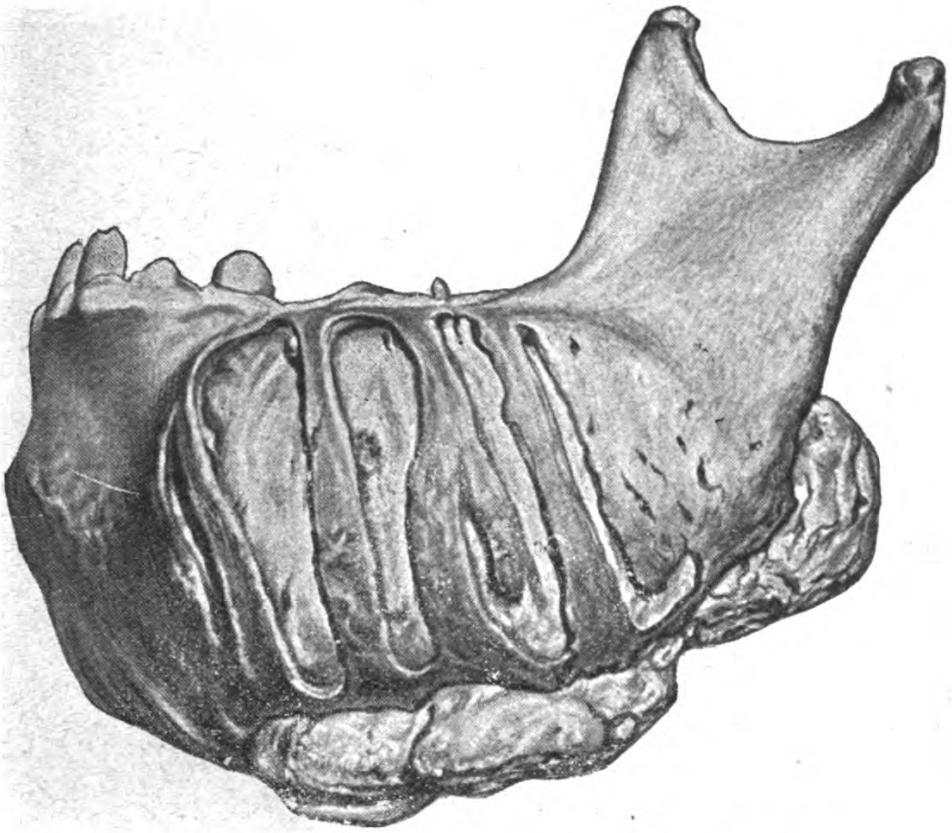

Fig. 23. *Centrales (enostales) Fibrom des linken Unterkiefers.*
(10 Jahre alter Knabe.)

Auf der äusseren Fläche mehrere von oben nach unten parallel verlaufende Knochenleisten, zwischen denen die Neubildung als eine weisslich-graue Masse durchdrängt. — Die Knochenspangen sind wie aus dem Kiefer herausgewachsen. — Die innere mediale Fläche des Tumors ist abgeflacht, ohne Spur von Knochenbildung.

Die Geschwulst geht vom bindegewebigen Teil des Knochens aus (nicht vom Periost); indem sie den Knochen zum Schwund bringt, erzeugt sie entzündliche Reizung am Periost: dadurch kommt es zur Bildung schaliger Knochenumhüllungen, die bei progressivem Wachstum des Tumors wieder teilweise resorbiert werden. So sind die parallelen vom Periost gebildeten Knochenspangen entstanden. — Der Tumor von sehr derber Konsistenz, unter dem Messer knirschend, von knollig-lappigem Bau. Mikroskopisch: ein fibrillärer Tumor, zellen- und gefässarm.

Der Tumor, der anfänglich für Periostitis gehalten wurde, hat sich nach Ablauf einer Parotitis epidemica seit 2 Jahren langsam entwickelt. Nach Extraktion eines Zahnes — 7 Monate vor der Operation — schnelleres Wachstum; die Entfernung des Zahnes wurde bewerkstelligt, um dem vermuteten Eiter Abfluss zu verschaffen. — Resektion und Exartikulation des erkrankten Kiefers (Privatdocent Dr. v. Stubenrauch), Heilung nach 3 Wochen.

Genauere Schilderung des Falles in der Dissertation von Gottfried Kentenich, Über Kieferfibrome. München, 1896. (Mit vollständiger Statistik aller bis jetzt beobachteten Kieferfibrome).

Fig. 24. *Multiple Chondrome der Finger.* Kind.

An den Fingern der linken Hand — mit Ausnahme des Daumens und des kleinen Fingers — eine grössere Zahl rundlicher, hart anzufühlender, teilweise konfluierender Knoten, die aus Knorpelgewebe bestehen.

Fig. 25. *Multiple Enchondrome des Schulterblattes und Oberarmknochens (Steudel).*

($^2/_5$ der natürl. Grösse.)

Multiple Entwicklung von Enchondromen im Schulterblatt und in den Epiphysen des Humerus bei einem Mann von 45 Jahren. Die Scapula durch zahlreiche Auswüchse von verschiedener Ausdehnung stark deformiert. — Der Oberarmknochen stark verkürzt, die beiden Epiphysen knollig verdickt, während die Diaphyse in einer Länge von 8 cm eine glatte Oberfläche und normale Dicke zeigt. — Die Oberfläche der Tumoren höckerig uneben und meist von weichelastischer Konsistenz.

Ähnliche Knorpelgeschwülste fanden sich an beiden Ober- und Unterschenkeln und in enormer Ausdehnung an den Fingern und Zehen, namentlich rechterseits, so dass bei dem 20jährigen Patienten der rechte Vorderarm amputiert werden musste. Ausserdem zahlreiche Tumoren am Schädel, an mehreren Rippen, an der Wirbelsäule und am Becken. Vollständig frei von Geschwülsten ist nur der linke Ober- und Vorderarm. — Die Geschwülste zeigen mikroskopisch die Struktur des echten hyalinen Knorpels. Die ersten Anfänge der Geschwulstentwicklung gehen auf das 6.—7. Lebensjahr zurück; mit dem 20. Lebenjahre war die Enchondrombildung an den Extremitäten im Ganzen abgeschlossen. — Ausserdem an den Knochen zahlreiche Anomalien, die ein abnormes Wachstum derselben erkennen lassen: Verkrümmungen der Extremitäten und des Thorax, Verkürzung der erkrankten Knochen, zahlreiche nach geringfügigen Traumen entstandene Frakturen infolge abnormer Weichheit des ganzen Skeletts. Als Nebenbefunde: an verschiedenen Körperstellen multiple cavernöse Angiome der Venenwandungen.

Steudel E., Multiple Enchondrome der Knochen. Bruns, Beiträge zur klinischen Chirurgie. B. VIII. 1871.

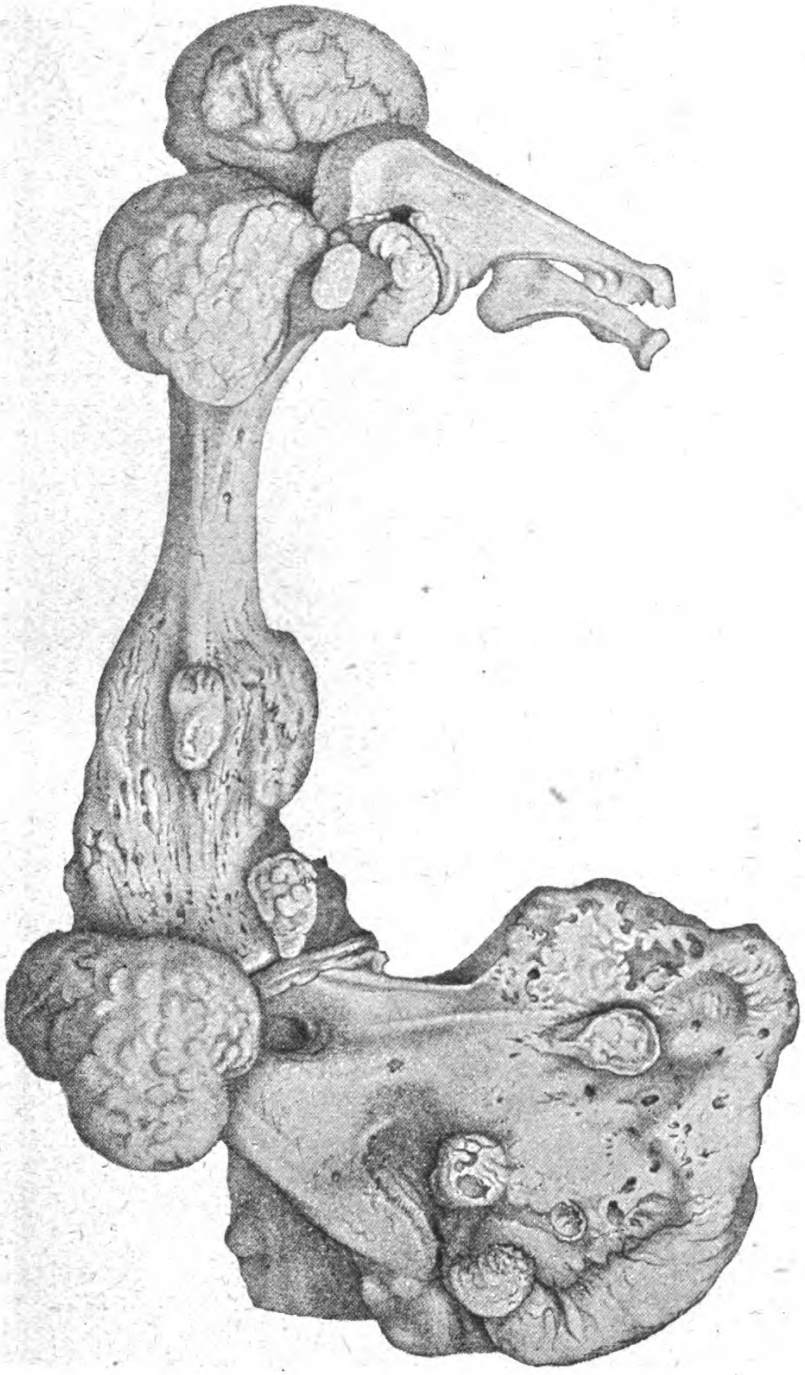

Fig. 25.

Fig. 26. *Cysto-Chondrom des Humerus.*
($^2/_5$ der natürl. Grösse.)

Mannskopfgrosser, knolliger, brettharter Tumor, welcher die oberen $^3/_4$ der ganzen Länge des Humerus einnimmt. Rechterseits sieht man die knollig-höckerige Oberfläche der Geschwulst, linkerseits den Durchschnitt der Neubildung. — Im Inneren zahlreiche Cysten. Die geöffnete Markhöhle des Knochens normal. (Nach Cruveilhier.)

---

und Sarkom der Mundhöhle, des Zahnfleisches, wobei die Kieferknochen häufig teilweise zerstört werden.

Von *primären Neubildungen* kommen am häufigsten vor: Das *Sarkom*, seltener das *Fibrom. Osteom* und *Chondrom.* Die primären Knochen-Sarkome gehen entweder vom Mark aus: 1. *centrale oder myelogene Sarkome* (Taf. 48). Hierher gehören die *Riesenzellen-Sarkome*, ziemlich gutartig, von blassbräunlicher Farbe und meist von einer Knochenschale umgeben; ferner die weichen und markigen Rund- oder Spindelzellen-Sarkome, regellos wuchernd und den Knochen frühzeitig durchbrechend. Die myelogenen Sarkome gehen selten von der Markhöhle der Röhrenknochen, häufiger von der Spongiosa (Schädel, Becken, Wirbelkörper, Kiefer) aus. 2. *Periost-Sarkome*, die von den inneren Schichten des Periosts ausgehen, welches als fibröse Kapsel den Tumor überzieht; der Knochen wird dabei von aussen her zerstört. Diese Formen — meist Spindelzellen-Sarkome — sind bösartiger, neigen mehr zur Metastasenbildung, sind häufig fluktuierend. Durch Umwandlung des neugebildeten Binde- oder Knorpelgewebes in Knochengewebe entwickelt sich öfters ein knöchernes Gerüste: Osteo-Sarkom.

Luxation. (Taf. 50, Fig. 28.)

Unter Luxation oder Verrenkung versteht man jene Gelenksanomalie, bei der das Gelenkende des einen Knochens den Kontakt mit dem Gelenkende des anderen Knochens einbüsst und durch einen Riss der Gelenkskapsel nach aussen tritt. Sind nur einzelne

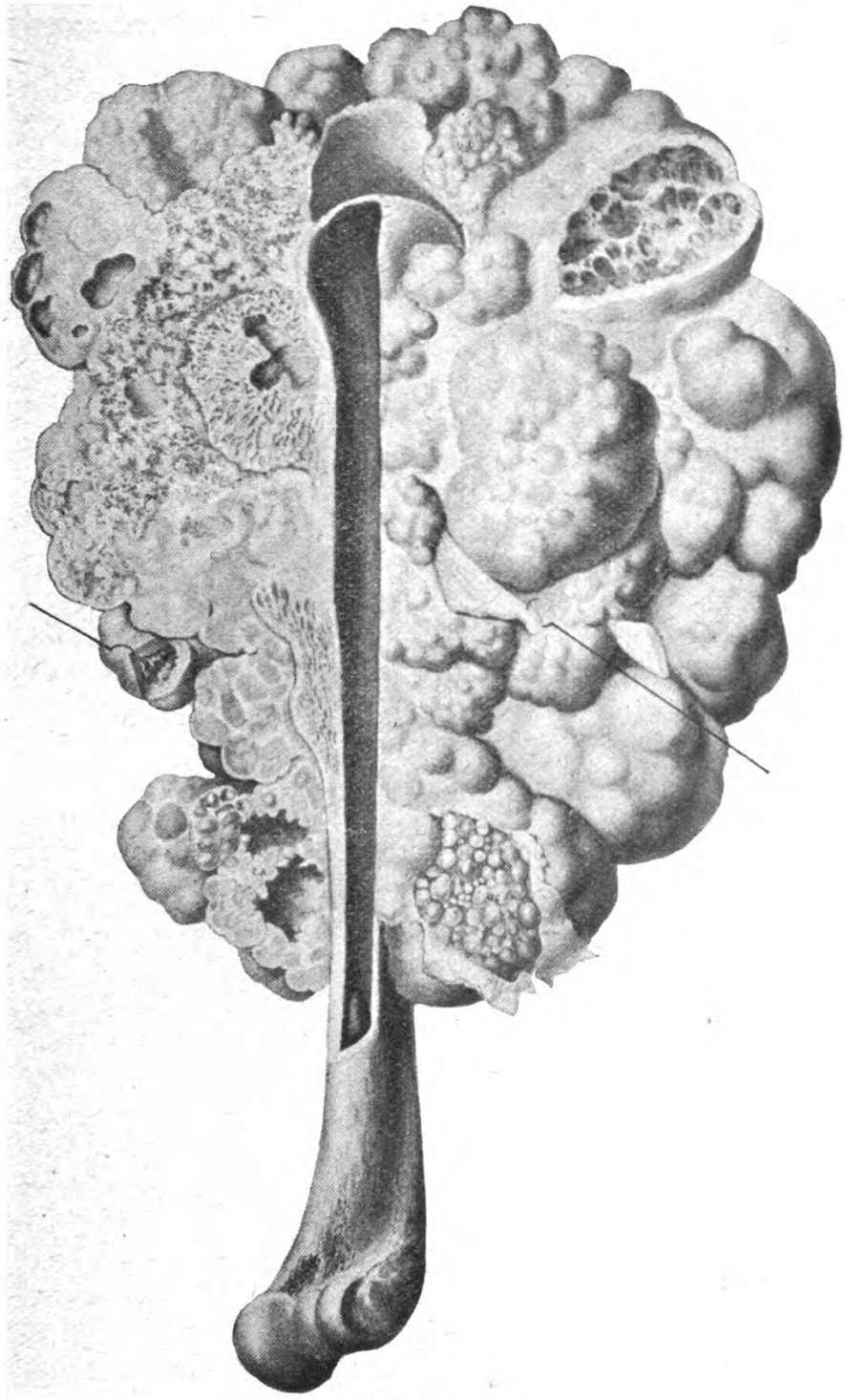

Fig. 26.

Teile der Kapsel und Bänder zerrissen — ohne Dislokation der Gelenkenden — so spricht man von Distorsion oder Verstauchung.

Der peripher gelegene Teil ist der luxierte oder verrenkte: betrifft der Prozess das Schultergelenk, so handelt es sich um eine Luxation des Humerus.

Man unterscheidet angeborene, spontane und traumatische Luxationen.

Die *angeborene Luxation* (Fig. 28), die namentlich am Hüftgelenk vorkommt, beruht auf intra-uterin entstandenen Bildungsfehlern (Hypoplasie der Pfanne) oder Verschiebungen (fötale Spontanluxationen). Dieselbe betrifft vorwiegend das weibliche Geschlecht (87 %) und wird in $^2/_5$ aller Fälle doppelseitig angetroffen.

Die *spontanen Luxationen* entstehen im Anschluss an Gelenkentzündungen; entweder durch Erschlaffung und Erweichung der Bänder und Kapsel bei exsudativen Entzündungen (Distentionsluxationen), oder durch destruierende Caries und Nekrose der knöchernen Gelenkenden kommt es zu Dislokation, namentlich am Hüft- und Kniegelenk (Destruktionsluxation).

Die *traumatische Luxation* entsteht selten durch direkte, weit häufiger durch indirekte Insulte, welche das Gelenk treffen. Bei der indirekten Luxation wird das luxierte Gelenkende aus der einreissenden Gelenkkapsel herausgedrängt, büsst den Kontakt mit der gegenüberliegenden Gelenkfläche ein. Neben der äusseren Veränderung der Gelenkform, der Deformität, kommt es häufig zu Verletzungen der Nerven und Blutgefässe sowie der angrenzenden Weichteile. Sind gleichzeitig Frakturen und perforierende Hautverletzungen vorhanden, so spricht man von *komplizierter Fraktur*.

Im günstigen Falle nach entsprechender Reposition kommt es zu regenerativen Vorgängen, zur Heilung des Kapselrisses, Resorption des Blutergusses; nach 1—2 Wochen ist das Gelenk wieder funktionsfähig. — Im ungünstigen Falle, wenn die Reposition nicht

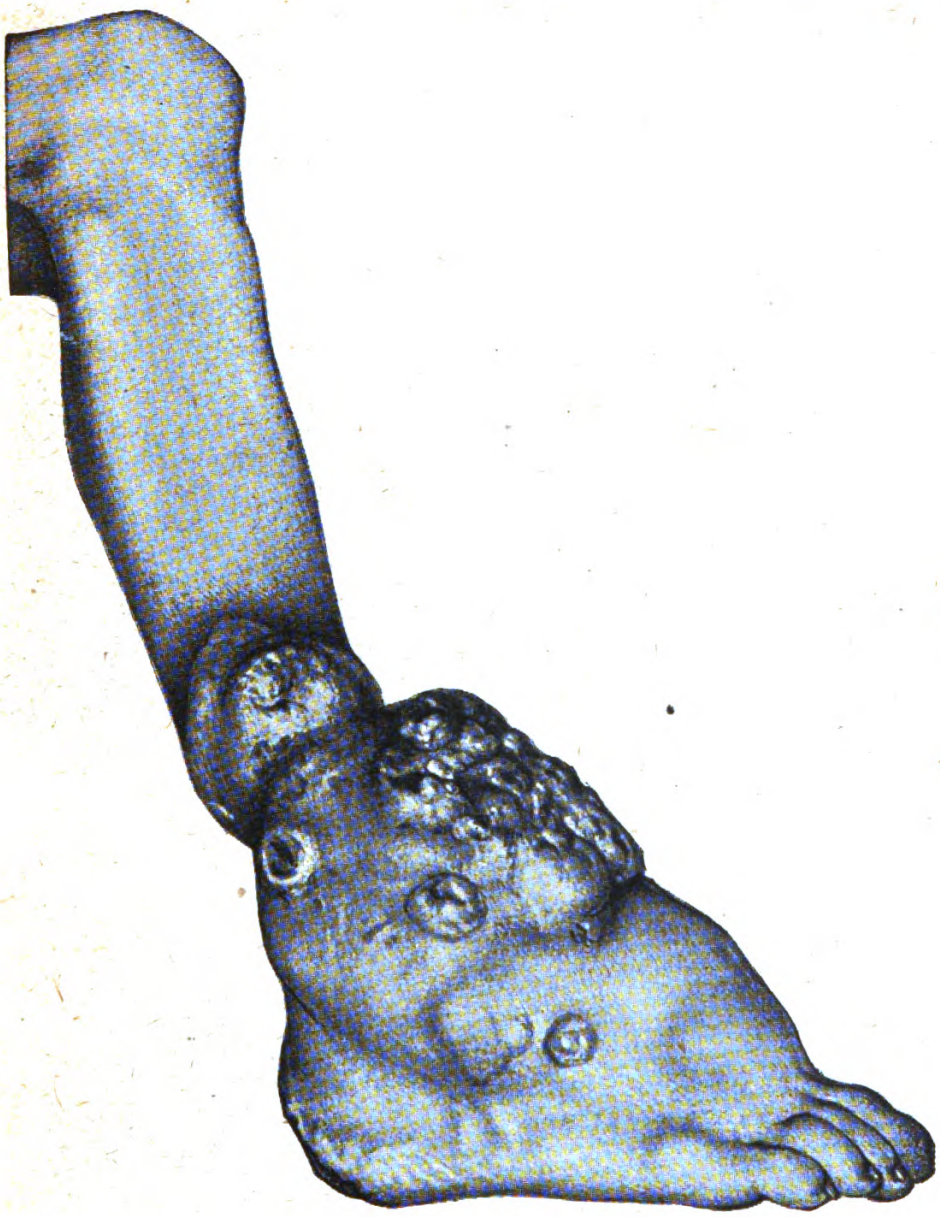

Fig. 27. *Sarkom der Fusswurzelknochen (Fibro-Myxo-Sarkom).*

Der grössere Teil des Fusses sowie der unteren Abschnitte des Unterschenkels eingenommen von einer unregelmässigen, knolligen Geschwulst, deren Oberfläche zum Teil geschwürigen Zerfall zeigt. Die Neubildung geht von den Knochen der Fusswurzel aus und hatte sich im Verlauf von $2^1/_2$ Jahren bei einem Mann von 40 Jahren im Anschluss an ein Trauma entwickelt Amputation des Unterschenkels. (Einlauf-Journal Nr. 255. 1882.)



Fig. 28. *Doppelseitige congenitale Hüftgelenkluxation.*

Mädchen von $4^1/_8$ Jahren. — Die unteren Extremitäten anscheinend verkürzt, Hüftgegend verbreitert. Ausgesprochene Lordose, die bei horizontaler Lage sich ausgleicht; zieht man an den beiden Schenkeln bei fixiertem Becken, so beobachtet man, dass dieselben sich verlängern lassen. Die aktiven und passiven Bewegungen leicht ausführbar, nur die Abduktion und Rotation nach aussen sind beschränkt. (Genauere Schilderung dieses Falles in der Dissertation von Nikolaus Cicei, Zur Kenntnis der congenitalen Hüftgelenkluxationen. München; 1884.)

gelingt, bildet sich an dem dauernd luxierten Gelenkkopf ein neues Gelenk (Nearthrose bei veralteter Luxation); vom Periost des anliegenden Knochens entsteht öfters eine wallartige Knochenwucherung, eine unvollkommene neue Gelenkpfanne (Taf. 50). In seltenen Fällen kann sich eine *fibröse oder knöcherne Ankylose* entwickeln, wobei der luxierte Knochen mit der Unterlage und der Umgebung durch neugebildetes Knochen- oder Bindegewebe sich innig verbindet.

Bei der *habituellen Luxation* besteht eine Neigung zu Wiederholung der Luxation — oft schon bei unbedeutender Veranlassung; die Reposition gelingt meist leicht. Als ursächliche Momente sind umfangreichere Verletzungen des Gelenks und zurückbleibende abnorme Erweiterung der Kapselanheftung anzuführen.

In Bezug auf die Lokalisation der traumatischen Luxationen ist zu bemerken, dass 92 % derselben auf die obere Extremität treffen, nur 5 % auf die unteren und nahezu 3 % auf den Rumpf.

Hämarthros, Blutergelenk.

Bluterguss in die Synovialhöhle der Gelenke entwickelt sich aus traumatischer Ursache oder rekurrierend namentlich bei Hämophilie, wobei dasselbe Gelenk z. B. beim Gehenlernen der Kinder wiederholt befallen werden kann.

Akute Gelenkentzündung.

Dieselbe findet sich in verschiedenen Abstufungen, die wesentlich durch die Qualität des Exsudats charakterisiert sind. Das Exsudat ist entweder ein seröses (entzündlicher Hydrops des Gelenks), ein serofibrinöses oder ein eiteriges.

Beim *akuten Gelenkrheumatismus* (Poly-Arthritis rheumatica acuta) sind fast regelmässig mehrere Gelenke befallen. Neben Schwellung, mässiger Rötung der auskleidenden Synovial-Membran findet sich in der

Tab. 50. **Veraltete Luxatio humeri subcoracoidea; Bildung einer neuen Pfanne an der Scapula, Usur des Caput humeri.** (Nach Helferich.)

Fig. a zeigt die beiden Knochen in der Luxationsstellung, von vorn betrachtet. Der Oberarmkopf verdeckt die Gegend der fossa glenoidalis und sitzt an der Vorderfläche des Collum scapulae auf, unterhalb des Proc. coracoideus. Die freie Vorderfläche des überknorpelten Oberarmkopfes ist sichtbar, ebenso der Rand der Knochenwucherung am Collum scapulae, welche die neugebildete Gelenkpfanne umgibt. Der Humerus steht etwas abduziert. Die Beweglichkeit dieser abnormen Verbindung ist äusserst gering.

In Fig. b sind die beiden Knochen so dargestellt, dass die Scapula wie in Fig. a von vorn betrachtet wird, der Humerus aber durch Drehung um etwa 180° mit seiner hinteren, der Scapula zugewandten Fläche gesehen wird. Man sieht an der Scapula die Fossa glenoidalis von der Seite her, daher stark verkürzt, in ihrem vorderen Umfang durch Usur verkleinert, daran anschliessend die neue Pfanne von dem etwas unebenen Knochenwall umgeben. Am Humerus sieht man ebenfalls die Vertiefung (durch Usur am Rande der Fossa glenoidalis entstanden) und entsprechend dem Collum anatomicum einige Knochenwucherungen, wie sie für Arthritis deformans charakteristisch sind.

Gelenkhöhle meist ein bakterienfreies serös-schleimiges oder sero-fibrinöses Exsudat. Häufig findet sich gleichzeitig eine akute Endocarditis — offenbar infektiösen Ursprungs. Jene Fälle, in denen bei vermeintlichem akutem febrilem Gelenkrheumatismus mit tödlichem Ausgange eiteriges Exsudat mit pyogenen Mikroorganismen in den Höhlen der befallenen Gelenke angetroffen wurde, gehören mehr in das Gebiet der septischen Polyarthritis.

Arthritis purulenta.

Dieselbe entsteht primär (bei kryptogener Septiko-Pyämie) höchst selten, häufiger metastatisch und hämatogen bei allgemeiner Sepsis (z. B. bei puerperaler Sepsis, bei ulceröser septischer Endocarditis, nach Scharlach, Gonorrhoe). Die Zotten der Synovialis erscheinen zellig infiltriert; das Endothel sowie der Knorpel geht bei intensiver Entzündung nekrotisch zu Grunde. In der Gelenkhöhle eine geringere oder

a

b

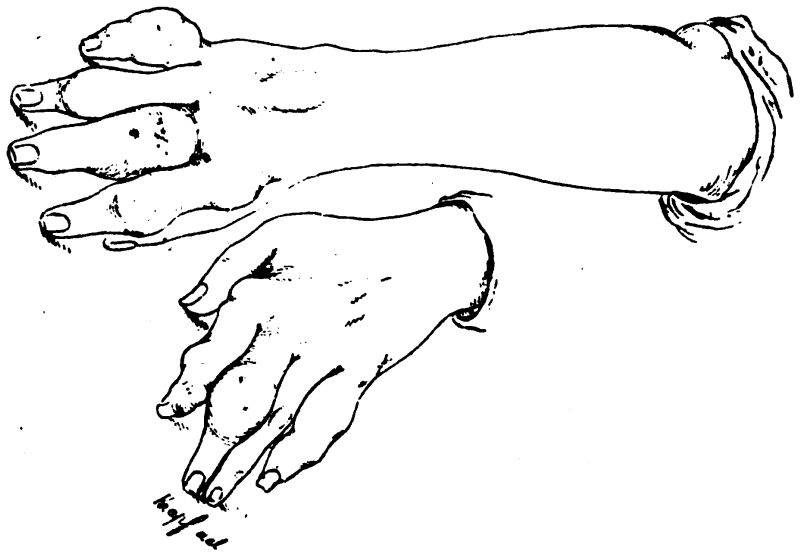

Fig. 29. *Polyarthritis urica der Fingergelenke, Gichtfinger.*

Die Mehrzahl der Fingergelenke — mit Ausnahme der beiden Daumen — ist stark aufgetrieben, namentlich in den Mittelgelenken; durch die verdünnte weisse Haut sieht man die gelblich-weissen Harnsäuremassen durchscheinen. Als Reste früher bestandener Öffnungen, durch welche ein Teil der Ablagerungen sich nach aussen entleerte, finden sich mehrfach ältere Narben. — In den Sehnenscheiden der Mittelhand ebenfalls Ablagerungen.

Ähnliche noch stärkere Schwellungen der Gelenke finden sich an den unteren Extremitäten, namentlich am Ballengelenk des rechten Fusses; letzteres ist hochgradig geschwellt, an mehreren Stellen aufgebrochen und entleert seit $^3/_4$ Jahren weisslich-gefärbte Massen von verschiedener Konsistenz. Nachdem zuerst ca. 60 g feste Konkremente von Bohnen- bis Haselnussgrösse ausgestossen wurden, ergiesst sich später eine breiig-schmierige, nach der Eintrocknung mörtelartige Masse aus den Fistelgängen. — Die Haut des ganzen Fusses geschwellt, livid verfärbt, von Venensträngen durchzogen. - Ähnliche Veränderungen — ohne Aufbruch nach aussen — finden sich an beiden Kniegelenken, in den Schultergelenken, ferner Ablagerungen in beiden Ohrmuscheln. — Bei dem 49jährigen Patienten besteht die Erkrankung seit 13 Jahren; derselbe war als langjähriger Schiffs-Proviantmeister vielfach Erkältungen und Strapazen ausgesetzt. — Zwei Brüder des Patienten ebenfalls mit Gicht behaftet (collaterale Belastung); Genuss stärkerer Alcoholica (Rum, Cognac, Liqueure, Punsch) in mässigem Grade zugestanden. (Näheres über diesen Fall in der Dissertation von H. Keiper, Zur Kenntnis der Gicht. München, 1889.)

---

grössere Menge rahmigen, weisslich gefärbten Eiters. — Öfters verbreitet sich der Prozess auf die Umgebung der Gelenkkapsel, auf das periartikuläre Bindegewebe: eiterige Peri-Arthritis. Die *gonorrhoische Arthritis* befällt mit Vorliebe das Kniegelenk, in zweiter Linie das Tibio-Tarsalgelenk.

Die eiterige Arthritis kann fernerhin auch traumatisch entstehen bei Eröffnung des Gelenkes, ferner

Tab. 51. **Gonarthritis uriea.**

In der Synovialmembran des geöffneten Kniegelenks gipsartige weissliche und blau-weisse Ablagerungen von Harnsäure; in verschiedenen anderen Gelenken ähnliche Niederschläge: Polyarthritis urica.

Bei dem 45jährigen Patienten (Bäcker) fand sich als tödliche Krankheit: Granular-Atrophie (Gichtniere) der rechten Niere bei congenitalem Defekt der linken Niere und des entsprechenden Ureters. Nebenbefunde: Lobulär-Pneunomie beiderseits mit beginnender Pleuritis, hochgradige allgemeiné Anämie, konzentrische Hypertrophie des linken Ventrikels. Patient, zuletzt Potator, acquirierte angeblich infolge des Feldzuges 1870/71 im Jahre 1872 (22 Jahre vor dem Tode) die Gicht; seitdem sollen fast jährlich im Frühjahr und Herbst Gichtanfälle aufgetreten sein mit regelmässiger Anschwellung der Gelenke an Händen und Füssen. Erbliche Belastung nicht nachweisbar. (Nr. 289. 1894.)

---

fortgesetzt vom Knochen aus (osteogene Arthritis), wenn eine eiterige Ostitis oder Osteomyelitis in der Nähe des Gelenkes ihren Sitz hat.

Ausgang in Heilung ist selten. Die ihres Knorpels beraubten Gelenkenden bedecken sich mit Granulationsgewebe, welches aus der Synovialis und dem Knochenmark sich entwickelt und sich mit demjenigen des anderen Gelenkendes vereinigt. Ähnlich wie bei adhäsiven Entzündungen der serösen Häute (Pleura, Pericard) kommt es unter fibröser Metamorphose der Entzündungsprodukte zu Verschmelzung der Gelenkflächen, zu einer *fibrösen Ankylose* oder bei Verknöcherung der neugebildeten Massen zu einer *knöchernen Ankylose*.

Arthritis urica. (Taf. 51, Fig. 29.)

Unter dem Einfluss einer allgemeinen Stoffwechselstörung (dauernde Mehrbildung der Harnsäure oder mangelhafte Umwandlung der Harnsäure, die in der Milz und in den lymphatischen Organen des Verdauungstractus gebildet wird, in Harnstoff, Retention der Harnsäure im Blute und in der Leber) kommt es schubweise bei gleichzeitiger entzündlicher Rötung der Synovialis zu Ablagerung von harnsauren Salzen

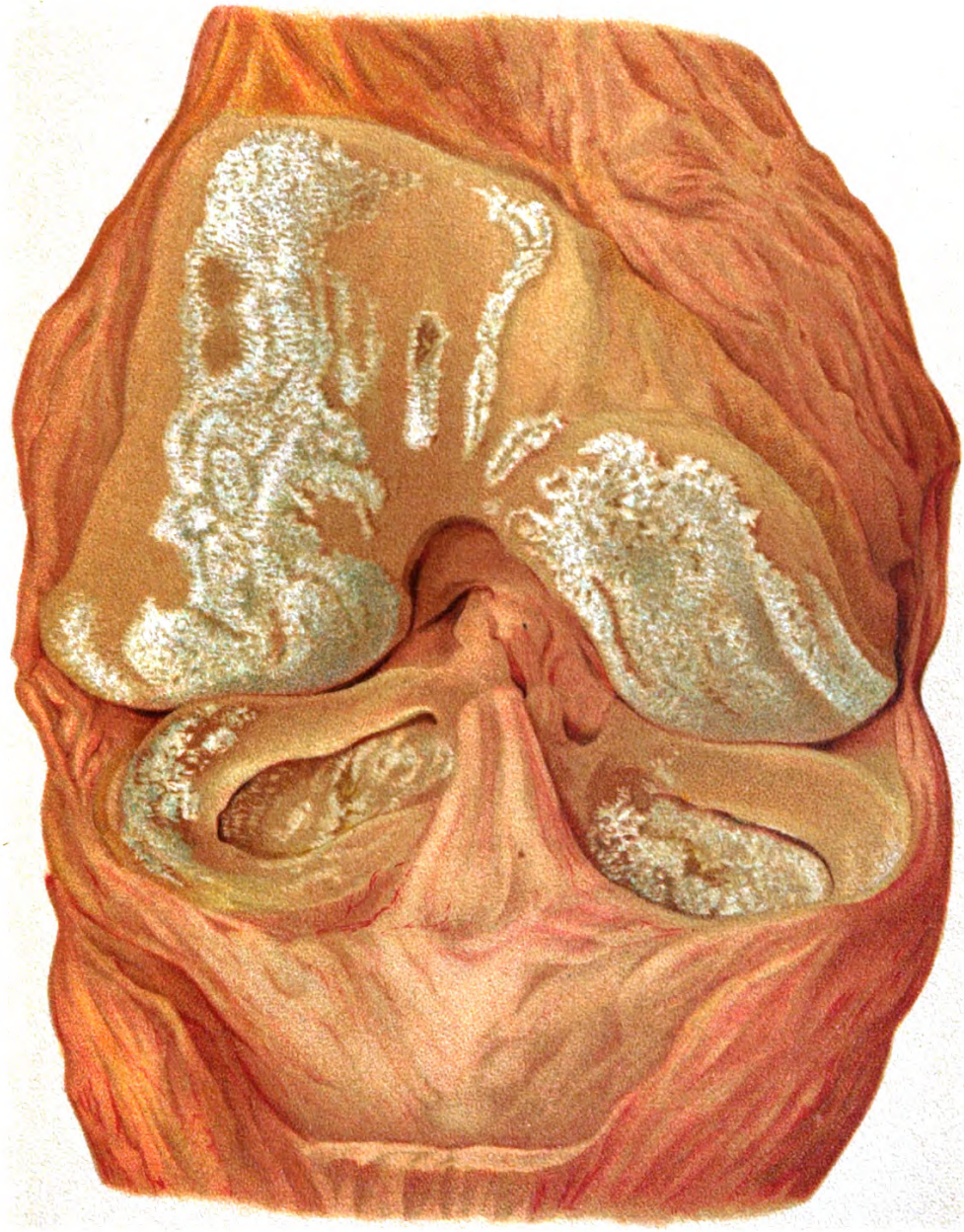

(harnsaures Natron oder harnsaurer Kalk) in den Gelenkknorpel, wobei die Ablagerung der Harnsäurekrystalle sekundär zu nekrotischen Prozessen führt. In den Knorpelzellen und ihrer Kapsel lagern sich die Urate in Form sternförmiger Krystallbüschel und Nadeln ein. Der Knorpelüberzug der ergriffenen Gelenke (namentlich des Metatarso-Phalangealgelenks der grossen Zehe sowie der Fingergelenke) ist im Beginn der Erkrankung mit zarten, weissen oder milchigweissen Niederschlägen durchsetzt, die sich in schweren Fällen und bei progressiver Steigerung des Prozesses im Verlaufe vieler Jahre zu mörtel- oder kreideartigen knolligen Massen (Tophi) vermehren können. Im letzteren Falle kommt es zu Usur der bedeckenden Weichteile, zum Aufbruch nach aussen und zur spontanen Ausstossung eines Teils der pathologischen Konkremente; ausserdem findet ein Abbau der krystallinischen Massen durch einspriessendes Granulationsgewebe mit Bildung von Riesenzellen statt. Auch in der Gelenkkapsel sowie in der Umgebung derselben kommen ähnliche Ablagerungen vor. — Hie und da findet man eine chronische atrophierende Nephritis urica (Gichtniere) gleichzeitig bei derartigen Patienten. Erbliche Anlage, Erkältungen, üppige Lebensweise bilden offenbar begünstigende Ursachen. Die eigentliche Ursache der pathologischen Harnsäure-Ablagerungen im Organismus ist vorläufig nicht aufgeklärt.

Sowohl an den unteren wie an den oberen Extremitäten sind die distalen Gelenke mehr disponiert als die proximalen; besonders bevorzugt ist das Basalgelenk der grossen Zehe, das am meisten peripher gelagerte Gelenk des Körpers (mit mangelhafter Zirkulation?).

Tuberkulöse Arthritis. (Taf. 52, 53 u. 54.)

Während in der Synovialis Miliartuberkel ohne entzündliche Veränderungen selten auftreten, ist die tuberkulöse Erkrankung der Gelenke in der grossen

Tab. 52. **Tuberkulöse fungöse Gonarthritis.**

Das Kniegelenk im Zustande fungöser Synovitis. In der Gelenkhöhle eine mässige Menge dünnflüssigen, mit Fibrinflocken gemischten Eiters. Der grössere Teil der Synovialis bedeckt mit graurötlichen, saftig glänzenden, sarkomartigen, schwammigen Wucherungen, die stellenweise eine Dicke von 1/2 cm und darüber erreichen. In diesen flachhöckerigen Entzündungsprodukten, die mikroskopisch das Bild des zellenreichen Granulationsgewebes darbieten, finden sich Tuberkelknötchen eingestreut, die stellenweise makroskopisch als trübgelbliche knötchenartige Wucherungen hervortreten. Der Knorpelüberzug der Patella und der Femur-Epiphyse zum grössten Teile intakt, da der Prozess ziemlich frischen Datums ist.

Taf. 53. **Chronische tuberkulöse fungöse Gonarthritis.**
(Fungus genus.)

Die Weichteile in der Umgebung des Gelenks erheblich geschwellt und verdickt, von zahlreichen Fistelgängen durchsetzt. — Nach Eröffnung der Gelenkhöhle, welche sparsamen käsigen Eiter von missfarbigem Aussehen enthält, erscheint die Synovialis enorm verdickt, bedeckt mit reichlichen schwammigen rötlich-grauen Massen, die die Gelenkhöhle fast ausfüllen. Der Knorpelüberzug vollständig fehlend, der adnexe Knochen, sowohl Femur- wie Tibia-Ephysen, des Knorpelüberzuges beraubt, die Oberfläche siebartig arrodiert. Tibia nach hinten luxiert.

Die damals 50jährige Patientin war im Juni 1896 von einer Leiter gefallen, wobei sie eine Rückenmarkserschütterung erlitt. Nach 4 1/2 Monaten Symptome einer linksseitigen Gonarthritis. Im Juni 1898 erhielt dieselbe 30% Rente. — Seit Februar 1900 vollständige Arbeits-Unfähigkeit, Fieber. — Amputation des Oberschenkels im Juli 1900. Einlauf-Journal Nr. 266. 1900.

Mehrzahl der Fälle charakterisiert durch ihre Neigung zur Bildung von teils freiem, teils organisiertem Exsudat sowie durch ihre destruierende Tendenz.

Die Gelenktuberkulose beginnt meist mit einem sero-fibrinösen Erguss — ähnlich wie manche Fälle von tuberkulöser Pleuritis. Abgesehen von seltenen Fällen, in denen dieses erste Stadium in Rückbildung und Heilung übergeht, kommt es nach kurzer Zeit zur Organisation und Vascularisation der tieferen Schichten der faserstoffigen Pseudomembran, während sich gegen die Gelenkhöhle zu, die ausserdem ein flüssiges, helles oder flockiges Exsudat einschliesst, fortwährend neue Fibrinschichten auflagern. In der

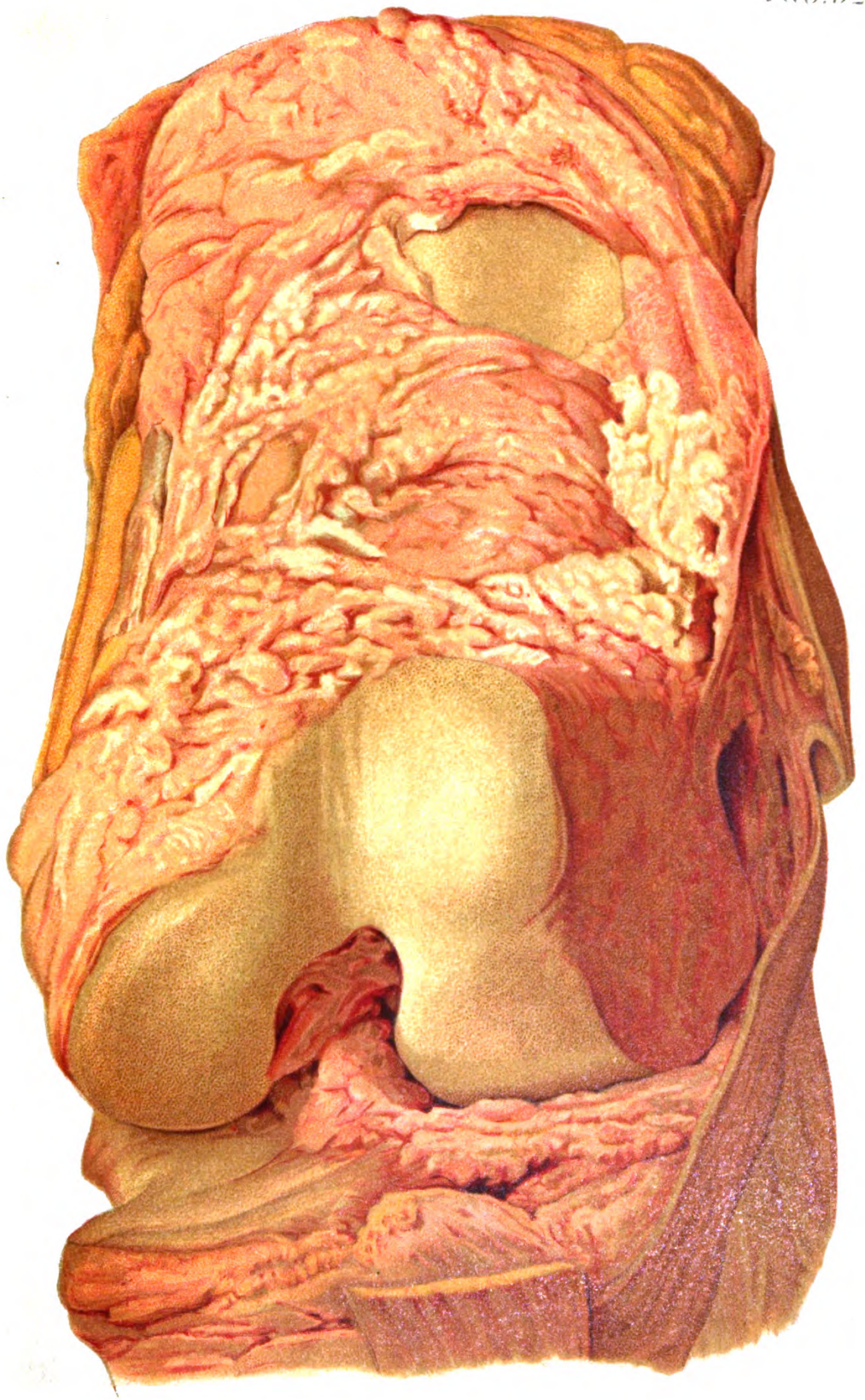

Tab. 53.

organisierten Pseudomembran sieht man gleichzeitig Eruption zahlreicher Tuberkelknötchen, welche durch ihre Neigung zur Konfluenz sowie zur Verkäsung sich auszeichnen. Die so zusammengesetzten schwammigen Wucherungen kleiden die Innenfläche des Gelenks mehr oder weniger aus und sind im wesentlichen die Wirkungen eines superfiziellen infektiösen Prozesses. Im weiteren Verlaufe der Entzündung kommt es zur Zerstörung und Einschmelzung des Gelenkknorpels sowie der adnexen Knochenteile. Das Granulationsgewebe, welches auch den Knorpel überdeckt, wirkt auf denselben usurierend und arrodierend; nach Zerstörung des Knorpels greift der Prozess auf den Knochen über und es kommt zu ähnlichen Zerstörungen wie bei der primären tuberkulösen Ostitis. In der Gelenkhöhle selbst findet sich in diesem Stadium meist ein weisser, dünnflüssiger, eiterähnlicher Inhalt, der wenig Eiterkörperchen, zahlreiche Zerfallsprodukte, Detritus und Tuberkelbazillen in geringer Zahl enthält.

Im günstigen Falle kommt es zu Schrumpfung und bindegewebiger Metamorphose der Granulationsmassen und schliesslich zur Heilung unter Bildung einer *fibrösen* oder *knöchernen Ankylose* — Infolge der Anschwellung der Weichteile in der Umgebung des Gelenks zeigt dasselbe häufig eine spindelförmige Auftreibung (Kniegelenk, Ellbogengelenk), wobei die Atrophie der umgebenden Muskulatur ebenfalls eine Rolle spielt. Der entzündliche Prozess verbreitet sich auf die Gelenkkapsel, auf das periartikuläre Bindegewebe, auf die bedeckende Haut; namentlich die letztere zeigt allerlei entzündliche sekundäre Veränderungen, sie verdünnt sich, wird glatt, glänzend (Tumor albus), ist öfters von fistulösen Öffnungen durchbrochen, die einen dünnflüssigen, missfarbigen Eiter entleeren.

Die Gelenktuberkulose entsteht fast regelmässig *sekundär* und metastatisch (hämatogene Auto-Infektion), ausgehend von älteren tuberkulösen Erkrankungen der Lungen, der Lymphdrüsen oder sonstiger Organe (tuberkulöse Synovitis oder synoviale Form der tuber-

Taf. 54. **Tuberkulöse Caries und Nekrose der Epiphysen des Femur und der Tibia** — sekundär bei primärer Gonarthritis (vergl. Taf. 53); spontane Luxation der Tibia.

Die untere Epiphyse des Femur sowie die obere der Tibia ohne Knorpelüberzug: die angrenzenden Knochenteile von bimssteinartigem Aussehen, wie angenagt aussehend. Die Knochensubstanz in hohem Grade rarefiziert.

Taf. 55. **Atrophische Lebercirrhose. Chronische interstitielle Hepatitis.***)

Die Leber in allen Durchmessern verkleinert, namentlich im Bereich des rechten Lappens, Oberfläche grob- und feinkörnig granuliert, Farbe hellgrau-gelblich. Das Gewebe schneidet sich sehr derb, knirscht unter dem Messer, ist von lederartig-derber Konsistenz. Die Schnittfläche nicht glatt, ebenfalls feinkörnig granuliert, blutleer; zahlreiche grössere Granula sind ikterisch, orangeartig verfärbt. An vielen Stellen hat die Schnittfläche ein weisslich-graues, karnifiziertes Aussehen; an diesen Partien ist das eigentliche Leberparenchym fast verschwunden, durch reichliches Bindegewebe ersetzt und förmlich sklerosiert. Die grösseren Gefässe verengt.

Als Folgezustände der Lebercirrhose fanden sich: bedeutender Milztumor (Vergrösserung fast auf das Dreifache), Ascites inflammatorius, chronischer Magen-Darmkatarrh.

Ausserdem: Adhäsiv-Pericarditis, doppelseitiger hämorrhagischer Hydrothorax, käsige Tuberkulose der mediastinalen und mesaraischen Lymphdrüsen, kalkige Sklerose der Aorta ascendens, Polyarthritis urica, allgemeine Blutleere. Patient (Maurer, 53 Jahre alt) war starker Potator (früher 13 Liter Bier, später Schnaps in grösserer Menge). Einlauf-Journal Nr. 594. 1900.

---

kulösen Arthritis ohne vorausgehende Knochentuberkulose) oder noch häufiger *tertiär*, indem eine tuberkulöse herdförmige Ostitis der Umgebung auf das Gelenk übergreift (ostale Form der tuberkulösen Ostitis). $^4/_5$ aller Fälle von infantiler Gelenktuberkulose entstehen infolge von Durchbruch ostitischer Herde ins Gelenk; bei Menschen über 14 Jahren vermindert sich die Zahl dieser Fälle auf $^2/_3$ der Gesamtsumme. Primär und idiopatisch kommt die Gelenktuberkulose nur ausnahmsweise vor.

In Bezug auf die Beteiligung der einzelnen Gelenke stehen Knie-, Hüft- und Ellenbogengelenk mit 80 %

*) Taf. 55 als Nachtrag und Ergänzung zu Band I.

obenan. Auch das Fussgelenk ist häufig ergriffen. Bei Männern kommt Gelenktuberkulose häufiger vor als bei Frauen (Berufsschädlichkeiten); mehr als die Hälfte aller Fälle (55 %) findet sich bei Menschen, die über 20 Jahre alt sind.

Arthritis deformans. Arthritis sicca.

Malum senile articulorum. (Taf. 45.)

Diese schleichend und sehr variabel verlaufende Gelenkaffektion betrifft Synovialis, Knorpel und Knochen und befällt öfters mehrere Gelenke gleichzeitig. Die wichtigsten Veränderungen sind: Wucherung der Synovialis, Zerfaserung des Knorpels mit Usur desselben, randständige Knorpelwucherung mit Neigung zu Verknöcherung, sodass eine lippenförmige Knochenneubildung den Gelenkrand umgibt; die des Knorpels beraubten Gelenkflächen schleifen sich ab. Die entzündete Synovialis produziert zottige Wucherungen (Synovitis villosa, prolifera) oder knotenförmige Massen (Arthromeningitis tuberosa). — Der Femurkopf wird atrophisch, am Rand von kragenartigen Wucherungen umgeben und erhält eine pilzförmige Gestalt. — In den grösseren Gelenken findet sich öfters ein seröser Erguss (Hydarthros), während in den kleineren Gelenken ein solcher vollständig fehlen kann (Arthritis sicca). — Diese Form der Gelenkentzündung kommt namentlich im höheren Alter vor (Malum senile), häufiger bei Frauen als bei Männern, oder sie entwickelt sich im Anschluss an Traumen, Ernährungsstörungen verschiedener Art (ungünstige hygienische Verhältnisse — namentlich in den ärmeren Klassen), oder aus unbekannten Ursachen. Eine besondere und seltenere Form der deformierenden Arthritis, die sich in der *Wirbelsäule* lokalisiert, führt zu Ankylose der Gelenke mit Verknöcherung von Sehnen und Bändern, zur Bildung von Knochen-Spangen und Brücken, welche die Wirbelkörper miteinander verbinden.

Den Veränderungen, wie sie bei Arthritis deformans vorkommen, verhalten sich die im Anschluss an *Tabes dorsalis* auftretenden Gelenkserkrankungen meist analog; weniger entwickelte und polyartikuläre Erkrankungen sind bei Tabes sehr häufige Vorkommnisse. Diese Arthropathie tritt meist in einem frühen Stadium der Tabes auf und beruht auf verschiedenen Momenten: Ernährungsstörung des Knochens, Anästhesie, Nichtregulierung der Belastung des Gelenks, ataktischen Bewegungen der Kranken.

Ankylosen und Kontrakturen der Gelenke.

Dieselben beruhen entweder auf Schrumpfung der Weichteile in der Umgebung der Gelenke (Narben-Kontrakturen) oder auf knöcherner oder bindegewebiger Verwachsung der Gelenkenden, wie dies als Ausgang verschiedener Arthritis-Formen oben geschildert wurde, — oder die Ankylose ist gleichzeitig durch Schrumpfung der Weichteile und knöcherne Verwachsung bedingt.

Gelenkkörper, Gelenkmäuse.

Die ostalen und osteochondralen freien Gelenkkörper entstehen entweder durch traumatische Absprengung eines Teils der Gelenkfläche oder durch Arthritis deformans; dieselben kommen fast nur bei Männern und zwar vorwiegend im jugendlichen Alter vor. — Die *traumatisch entstandenen Gelenkkörper* bestehen aus normalem lebendem Gelenkknorpel, mit zackiger Bruchfläche versehen, von Bindegewebe und Knorpel überzogen. Die ausgesprengten Stücke bleiben nie frei im Gelenk, sondern gehen Verwachsungen und weitere Veränderungen ein. Ist mit dem Knorpel auch ein Knochenstück abgebrochen, so überzieht sich die Bruchfläche des letzteren regelmässig mit Knorpel und Bindegewebe, welches von der Verwachsungsstelle aus gebildet wird. Später kann der bindegewebige Stiel gedehnt und durchrissen werden und nun erst

kommt es zu allerlei Beschwerden. Von Interesse ist, dass der abgebrochene Gelenkknorpel am Leben bleibt, während der knöcherne Anteil regelmässig abstirbt.

Arthritische Gelenkkörper zeigen nicht die charakteristische Struktur des normalen Gelenkknorpels.

Die sogenannten *Reiskörperchen* (corpora oryzoidea) entstehen durch Fibrinniederschläge aus der Synovialflüssigkeit; — namentlich in tuberkulösen Gelenken, Sehnenscheiden und Schleimbeuteln sind die sämtlichen Reiskörperchen in letzter Linie Derivate einer Fibringerinnung; der tuberkulöse Prozess hat dabei meist einen gutartigen Charakter. Ein Teil der Reiskörperchen entsteht aus Gerinnseln, die sich in der Synovialflüssigkeit selbst bilden, ein anderer Teil geht aus Niederschlägen hervor, die auf die Wand der Synovialhöhle abgelagert und von den Zellen derselben zum Teil organisiert werden.

J. F. LEHMANNS VERLAG in MÜNCHEN.

Lehmanns medizinische Handatlanten (in 8°)

Lehmanns medizinische Atlanten (in 4°)

Sämtlich mit kurzgefassten Lehrbüchern.

Herausgegeben von:

Prof. Dr. **G. Axhausen**, Prof. Dr. **O. v. Bollinger**, Prof. Dr. **G. Brühl**, Prof. Dr. **H. Dürck**, Dr. **E. Golebiewski**, Prof. Dr. **R. Grashey**, Dr. **Frz. M. Groedel**, Dr. **L. Grünwald**, Prof. Dr. **A. Gurwitsch**, Prof. Dr. **O. Haab**, Prof. Dr. **R. Hecker**, Prof. Dr. **H. Helferich**, Zahnarzt **E. Herbst** D. D. S., Prof. Dr. **A. Hoffa**, Prof. Dr. **E. v. Hofmann**, Prof. Dr. **Chr. Jakob**, Prof. Dr. **Jesionek**, Prof. Dr. **K. B. Lehmann**, Doz. Dr. **A. Lüning**, Prof. Dr. **G. Marwedel**, Dr. **Martin Mayer**, Prof. Dr. **F. Mracek**, Prof. Dr. **R. O. Neumann**, Prof. Dr. **W. Prausnitz**, Dr. **G. Preiswerk**, Doz. Dr. **P. Preiswerk**, Prof. Dr. **G. Puppe**, Doz. Dr. **O. Schäffer**, Prof. Dr. **W. Schulthess**, Prof. Dr. **O. Schultze**, Prof. Dr. **W. Seiffer**, Prof. Dr. **J. Sobotta**, Dr. **R. O. Stein**, Prof. Dr. **G. Sultan**, Prof. Dr. **J. Trumpp**, Prof. Dr. **W. Weygandt**, Dr. **Frz. Wohlauer**, Prof. Dr. **O. Zuckerkandl** u. a. m.

Bücher von anerkannt hohem wissenschaftlichem Wert, in bester Ausstattung, zu billigem Preise.

Von diesen Atlanten sind bisher

Uebersetzungen in 13 verschied. Sprachen

erschienen, und zwar in

Bengali, Dänisch, Englisch, Französisch, Holländisch, Italienisch, Japanisch, Madjarisch, Rumänisch, Russisch, Schwedisch, Spanisch, Tschechisch.

Die in diesem Verzeichnis angegebenen Ladenpreise erhöhen sich um den jeweiligen Teuerungszuschlag.

J. F. LEHMANNS VERLAG in MÜNCHEN.

Lehmanns medizinische Handatlanten.

Band I. **Atlas und Grundriss der**

Lehre vom Geburtsakt u. der operativen Geburtshilfe

von Dr. **O. Schäffer,** Privatdozent an der Universität Heidelberg.
Mit 16 farbigen Tafeln nach Originalen von Maler A. Schmitson und 139 Abbildungen.
5. erweiterte Auflage. Preis gut geb. M. 8.—

Die *Deutsche medizin. Wochenschrift* schreibt: Der Atlas in der vorliegenden Form ist gleich wertvoll für den Anfänger wie für den praktischen Arzt. Für jenen, weil er die einzelnen Phasen der anfangs so schwer verständlichen Geburtsvorgänge in gedrängter Kürze klar vor Augen führt, für diesen, weil ihm die Möglichkeit gegeben ist, im konkreten Fall sich schnell über Indikation und Technik der in Frage kommenden Operation zu unterrichten. Geradezu prachtvoll findet Ref. die Technik des Kaiserschnittes illustriert. Der Atlas verdient warme Anerkennung und Empfehlung.

Band XXVIII: **Atlas und Grundriss der**

Gynäkologischen Operationslehre.

Von Dr. **O. Schäffer,** Privatdozent an der Universität Heidelberg.
Mit 42 farbigen Tafeln und 21 zum Teil farbigen Textabbildungen nach Originalen von Maler A. Schmitson.
Preis gut gebunden M. 12.—

Die **Lehmann'schen Handatlanten** gehören heute zu den unentbehrlichen medizinischen Handbüchern. Das höchste und kürzeste Lob, das man ihnen spenden kann, läßt sich dahin zusammenfassen, daß sie „praktisch" sind. Sie bieten in konzentrierter Form alles Wissens- und Nachahmenswerte. Speziell in der gynäkologischen Operationslehre hat es uns an guten Abbildungen und anschaulichen Beschreibungen gefehlt. Die verdienstliche Arbeit Schäffer's, im Verein mit der Künstlerhand Schmitson's, hat hier ein unentbehrliches Vademecum für den Operateur geschaffen. Schemata für alle möglichen Fälle auf dem Gebiete speziell der Dammoperationen zu geben, ist ja nicht möglich, aber die beigebrachten Paradigmata sind solche, welche ein Maximum von Anwendbarkeit enthalten. Der Text ist concis, die Abbildungen klar, das Werk verdient eine große Verbreitung. Medizin. Blätter, Wien.

Geburtshilfl. Taschen- und Demonstrations-Phantom

nebst Erklärung von **Dr. Arthur Müller,** ehemaliger I. Assistent der Frauenklinik und geburtshilflichen Poliklinik in München.
Kleine Ausgabe 1/8 natürl. Größe: Preis M. 6.—
Große Ausgabe natürl. Größe (für Demonstrationen in Kliniken etc.): Preis M. 12.—

Geburtshilfliche Taschen-Phantome

von Dr. **K. Shibata.**
Mit einer Vorrede von Prof. Dr. **Frz. v. Winckel.** — 4. Auflage.
VI und 19 Seiten Text. Mit 8 Text-Illustrationen, zwei in allen Gelenken beweglichen Früchten und einem Becken. **In Leinwand gebunden M. 3 —**

Obige Preise erhöhen sich um den jeweiligen Teuerungszuschlag.

Lehmanns medizinische Handatlanten.

Band IV. **Kurzgefaßtes Lehrbuch und Atlas der**

Krankheiten der Mundhöhle, des Rachens und der Nase

Von **Dr. L. Grünwald**, München.

Dritte, vollständig umgearbeitete und erweiterte Auflage.

Teil I: **Kurzgefaßtes Lehrbuch.** 756 Seiten Text, mit 10 farbigen und 220 schwarzen Abbildungen.

Teil II: **Atlas.** 57 vielfarbige Tafeln, enthaltend 104 makroskopische und 37 histologische Abbildungen mit erklärendem Text.

Preis in 2 Bänden gebunden **M. 22.—** (I. Lehrbuch **M. 12.—**, II. Atlas **M. 10.—**)

„Allgem. Mediz. Zentralzeitung": Der vorliegende Atlas enthält fast ausschließlich Bilder, deren technische Herstellung und sachliche Auswahl das höchste Lob verdienen. Die makroskopischen Bilder stellen durchweg typische Krankheitsbilder dar von häufig frappierender Natürlichkeit. Aber auch die histologischen lassen an Feinheit der Zeichnung und Lebhaftigkeit des Kolorits nichts zu wünschen übrig. Nicht nur dem Laryngologen, sondern auch den allgemein praktizierenden Aerzten ist das Studium des wertvollen Werkes aufs eindringlichste zu empfehlen.

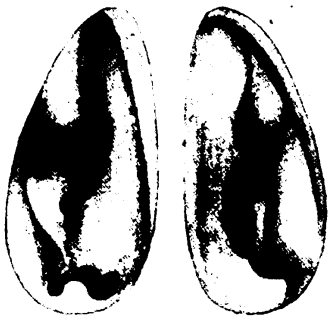

Fig. 164.
Knorpelgeschwülste in der Nase.

Band XIV. **Grundriß der Kehlkopfkrankheiten und Atlas der Laryngoskopie.**

Von **Dr. L. Grünwald**, München.

Zweite vermehrte und verbesserte Auflage.

Mit 112 farbigen Abbildungen auf 47 Tafeln und 26 schwarzen Abbildungen im Text. Preis gut gebunden **M. 10.—**

„Deutsche medizin. Wochenschrift": . . . Der Student wird sich bald davon überzeugen, daß er sich wohl nirgendwo so schnell und so gründlich wie in diesem Buch Aufklärung verschaffen kann. Für den Fachmann ist es geradezu ein Genuß, den knappen und exakten Darstellungen Grünwalds zu folgen.

Die Therapie der Kehlkopftuberkulose

mit besonderer Rücksicht auf den
galvanokaustischen Tiefenstich und äußere Eingriffe
von **Dr. L. Grünwald**, München.

147 Seiten gr. 8° mit 9 farbigen Abbildungen auf 4 Tafeln und 3 schwarzen Figuren im Text. Preis geh. **M. 5.—**, geb. **M. 6.—**.

Obige Preise erhöhen sich um den jeweiligen Teuerungszuschlag.

J. F. LEHMANNS VERLAG in MÜNCHEN.

Lehmanns medizinische Handatlanten.

Band V: **Franz Mracek's Atlas und Grundriß der**

HAUT-KRANKHEITEN.

Fig. 41. **Lupus vulgaris.**

Dritte, teilweise umgearbeit. und erweiterte Auflage herausgegeben von

Dr. Albert Jesionek,

a.o. Professor f. Dermatologie und Syphilis an der Landesuniversität Gießen.

Mit 109 farbigen Tafeln und 96 schwarzen Abbildungen.

Preis gut geb. M. 18.—

Aus dem „Zentralblatt für innere Medizin": Namentlich in illustrativer Hinsicht ist das höchste geleistet worden, was die Technik nur zu bieten vermag . . . Es sind größtenteils Reproduktionen, die in ihrer Weichheit, in ihrer Farbtönung und in ihrer Plastik das voliendetste darstellen, was sich bildlich erzielen läßt.

Therapie der Haut- u. Geschlechtskrankheiten.

Nach Rezepten der Abteilung des Primararztes Professor **Dr. Mracek** im Rudolfsspitale in Wien. Zusammengestellt v. **Dr. Hugo Kafka,** Sekundararzt der Abteilung. 76 Seiten 8°. Preis geheftet **M. 1.20.**

Abhandlungen über Salvarsan

Gesammelt und mit einem Vorwort und Schlußbemerkungen herausgegeben von **Dr. Paul Ehrlich,** Wirkl. Geh. Rat, a. o. Professor, Direktor des Instituts für experimentelle Therapie, Frankfurt a. M.

Bd. IV: 402 Seiten gr. 8°. — Preis geh. **M. 6.—**, geb. **M. 7.50**
Bd. III: 617 Seiten gr. 8°. — Preis geh. **M. 10.—**, geb. **M. 12.—**
Bd. II: 584 Seiten gr. 8°. — Preis geh. **M. 10.—**, geb. **M. 12.—**
Bd. I: 440 Seiten gr. 8°. — Preis geh. **M. 9.—**, geb. **M. 11.—**

Die vier Bände bieten eine außerordentlich übersichtliche Orientierung über die Salvarsantherapie. Ihren besonderen Wert erhalten sie durch die umfangreichen Schlußbemerkungen aus der Feder Paul Ehrlichs selbst.

Obige Preise erhöhen sich um den jeweiligen Teuerungszuschlag.

Lehmanns medizinische Handatlanten.

Band VI:

Atlas der Syphilis

und der venerischen Krankheiten mit einem Grundriß der Pathologie und Therapie derselben von

Hofrat Professor **Dr. Franz Mracek.**

Zweite, vollständig umgearbeitete und vermehrte Auflage.

Mit 81 farbigen Tafeln nach Originalaquarellen von Maler **A. Schmitson** und 26 schwarzen Abbildungen.

Preis gut gebunden **M. 16.—**

Außerordentlich anerkennenswert ist die Klarheit und Uebersichtlichkeit des kurzgefaßten, aber alles Wesentliche bringenden Textes. Sowohl die farbigen wie die schwarzen Bilder sind ausgezeichnet und geben eine selten vollständige und sehr reichhaltige Illustration der venerischen Krankheiten. So wird der Wunsch der Verlagsbuchhandlung, daß die neue Auflage, die der Verfasser mit größtem Eifer bestrebt war, den höchsten Anforderungen der Wissenschaft gemäß auszugestalten, recht vielen ein schönes Vermächtnis des Verstorbenen sein möge, sich gewiß erfüllen. Ein würdiges Denkmal ist es, das der zu früh der Wissenschaft Entrissene sich gesetzt hat.

„Dermatologische Zeitschrift".

Die Syphilisbehandlung mit Salvarsan

(Ehrlich-Hata 606)

nebst einer systematischen Zusammenstellung der gesamten bisher (Ende 1910) veröffentlichten Literatur von **Dr. Kurt von Stokar.**

40 Seiten 8°. Preis **M. 1.20.**

Ueber Neurorezidive

nach Salvarsan- und nach Quecksilberbehandlung.

Ein Beitrag zur Lehre von der Frühsyphilis des Gehirns. Von **Dr. J. Benario.** Mit einem Vorwort von Wirkl. Geh. Rat **P. Ehrlich.**

Mit 1 Tafel und 5 Figuren im Text.

195 Seiten gr. 8°. Preis geheftet **M. 6.—, gebunden M. 7.—.**

Aus der „Zeitschrift für Medizinalbeamte". Das vorliegende Werk stellt eine ebenso mühevolle und fleißige als wissenschaftlich interessante und wertvolle Arbeit dar; es ist, um mit den im Vorwort ausgesprochenen Worten P. Ehrlichs zu reden, dem Verfasser gelungen, „ein Werk zu schaffen, welches nicht nur einen ephemeren Wert in bezug auf die Salvarsantherapie der Syphilis beanspruchen darf, sondern von großer Bedeutung für die Beurteilung des Wesens und des Verlaufes der Syphilis, im besonderen der Hirnsyphilis bleiben wird.

Dr. Waibel-Kempten.

Obige Preise erhöhen sich um den jeweiligen Teuerungszuschlag.

Lehmanns medizinische Handatlanten

Atlas und Grundriß der gesamten

AUGENHEILKUNDE.

Von Professor **Dr. O. Haab in Zürich.**

Vollständig in 3 Bänden. (Jeder Band ist einzeln käuflich.)

Band I (Handatlanten Bd. XVIII).

Atlas der

äusserlich sichtbaren Erkrankungen des Auges

nebst Grundriß ihrer Pathologie und Therapie.

Mit 86 farbigen Abbild. auf 46 Tafeln und 13 schwarzen Abbild.
4. vermehrte und verbesserte Auflage. Preis gut geb. **M. 10.—**

Band II (Handatlanten Bd. VII).

Atlas und Grundriß der Ophthalmoskopie

und ophthalmoskopischen Diagnostik.

5. verbesserte Auflage. Mit 151 farbigen und 7 schwarzen Abbild.
Preis gut gebunden **M. 12.—**

Band III (Handatlanten Bd. XXXI).

Atlas und Grundriß der Lehre von den

Augenoperationen.

Mit 30 farbigen Tafeln und zahlreichen schwarzen Abbildungen.
Preis gut gebunden **M. 10.—**

Aus Urteilen:

„Klinische Monatsblätter für Augenheilkunde": (Ueber Bd. I) Dies ausgezeichnete Buch hat wieder textliche Verbesserungen und neue Abbildungen erhalten. Es sei von neuem auf das angelegentlichste empfohlen.

„Monatsblätter für Augenheilkunde": (Ueber Band II) Es muß mit besonderer Freude begrüßt werden, daß die Haabsche „Ophthalmoskopie" eine so welte Verbreitung gefunden hat. Zunächst deshalb, weil diese Verbreitung identisch ist mit einer wesentlichen Verbesserung der ophthalmoskopischen Ausbildung eines großen Teiles der heranwachsenden Aerzte; denn es ist kein Zweifel, daß alle diejenigen, welche das Buch kaufen, der Sache mit ganz anders verständnisvollem Interesse folgen und später treu bleiben, als diejenigen, welche nichts derart besitzen. . . . .

„Zentralblatt für innere Medizin": (Ueber Bd. III) Dieses Werk des bekannten klinischen Lehrers und Ophthalmologen steht unter den gegenwärtigen Augenoperationslehren zweifellos an erster Stelle. . . .

Obige Preise erhöhen sich um den jeweiligen Teuerungszuschlag.

Lehmanns medizinische Handatlanten.

Band VIII. **Atlas und Grundriß der**

traumatischen Frakturen und Luxationen

von Professor **Dr. H. Helferich,** Eisenach.

Mit 64 farbigen und 15 schwarzen Tafeln und 392 Textabbildungen nach Originalzeichnungen von Maler **Bruno Keilitz.**

Neunte, neubearbeitete und vermehrte Auflage.

Preis gebunden **M. 14.—**

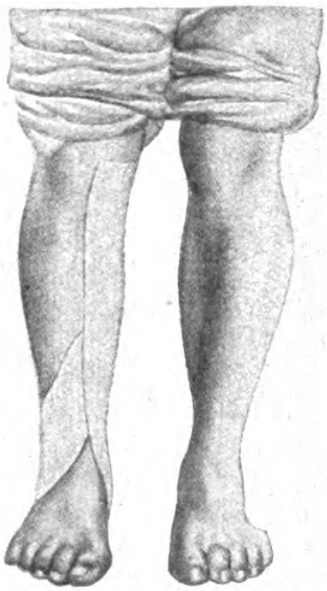

Fig. 363. Heftpflasterstreifen-Verband nach Lexer für den typischen Malleolenbruch.

„Aerztliche Mitteilungen": Es mag überflüssig erscheinen, ein Wort der Empfehlung für ein Buch zu schreiben, das, wie der Helferichsche Atlas, die beste und sachlichste Beurteilung seines Wertes seit langem in seiner großen Verbreitung in weiten ärztlichen Kreisen gefunden hat. Es sei darum hier auch nur auf die neu erschienene, in Text und Bild wesentlich erweiterte und verbesserte achte Auflage hingewiesen . . . . . Die illustrative Ausstattung ist vorzüglich; außer den in 78 Tafeln untergebrachten, meist farbigen Abbildungen sind dem Text noch 316 hauptsächlich aus Photogrammen und Röntgenbildern bestehende größere und kleinere Bilder von durchweg großer Anschaulichkeit eingefügt. Eine dankenswerte Verbesserung bilden auch die mit Erklärungsskizzen versehenen neuen Röntgenogramme der normalen großen Gelenke. Diese neue Auflage wird jedenfalls ihr Teil zur weiteren Verbreitung des preiswerten Buches beitragen, das in seiner jetzigen Form unbestreitbar zu den besten Werken gehört, die wir über die traumatischen Skelettverletzungen besitzen.

Band XXIII. **Atlas und Grundriß der**

orthopädischen Chirurgie

von Privatdozent **Dr. A. Lüning,** Zürich

und Privatdozent **Dr. W. Schulthess,** Zürich.

Mit 16 farbigen Tafeln und 366 Textabbildungen.

Preis gebunden M. 16.–

Das Erscheinen dieses Werkes ist umsomehr mit Freude zu begrüßen, als es bisher an einem knappgefaßten, nur das Wesentliche bietenden Grundriß auf dem zu berechtigter wissenschaftlicher Selbständigkeit gediehenen Gebiete der orthopädischen Chirurgie gefehlt hat. *Deutsche med. Wochenschrift.*

Obige Preise erhöhen sich um den jeweiligen Teuerungszuschlag.

Lehmanns medizinische Handatlanten.

Band IX.

Atlas des gesunden und kranken Nervensystems

nebst **Grundriß der Anatomie, Pathologie und Therapie** desselben
von Professor Dr. **Christfried Jakob.**
Mit einer Vorrede von Prof. Dr. **Ad. v. Strümpell.**
2. vollständig umgearbeitete Auflage.
Mit 105 farbigen u. 120 schwarzen Abbildg., sowie 284 Seiten Text und zahlreichen Textillustrationen. Preis gut gebunden M. **14.—.**

Münchener mediz. Wochenschrift: Die zweite Auflage dieses Buches ist nicht nur eine erweiterte, sondern vor allem eine verbesserte. Die Tafeln des neuen Atlas heben sich durch ihre naturgetreue Wiedergabe der Farben und der Struktur in vorteilhafter Weise von den Tafeln der 1. Auflage ab. . . Auch der Text hat manche Verbesserungen und Erweiterungen erfahren. — *Der Referent hat in den letzten Jahren die I. Auflage stets als Nachschlagebuch während der Sprechstunden benützt und immer die gewünschte Auskunft erhalten. v. Hoesslin-Neuwittelsbach.*

Band XXIX. **Atlas und Grundriß der**

Allgemeinen Diagnostik und Therapie der Nervenkrankheiten.

Von Dr. **W. Seiffer,** Professor an der Universität und Oberarzt an der Nervenklinik der Kgl. Charité, Berlin.

Mit 26 farbigen Tafeln nach Originalen von Maler **G. Hammerschmidt** und Maler **M. Landsberg** und 264 Textabbildungen.

Preis gut gebunden Mk. 12.—.

Vom Tierhirn zum Menschenhirn.

Vergleichend morphologische, histologische u. biologische Studien über die Entwicklung der Großhirn-Hemisphären und ihrer Rinde.
Von **Dr. Ch. Jakob** und **Cl. Onelli.**

I. Teil: Tafelwerk nebst Einführung in die Geschichte der Hirnrinde. Von **Dr. Ch. Jakob.** 40 Seiten Großfolio Text, 48 Lichtdruck- und Autotypietafeln. **Preis M. 30.—.**

II. Teil: Textband: Spezielle Morphologie, Histologie und Biologie der Hirnrinde. (Der Textband ist in Vorbereitung.)

Das Menschenhirn.

Der Aufbau und die Bedeutung seiner grauen Kerne und Rinde.
Von **Dr. Ch. Jakob.**

I. Teil: Tafelwerk nebst Einführung in den Organisationsplan der grauen Substanz. 60 Seiten Großfolio Text, 90 Lichtdruck- und Autotypietafeln. **Preis M. 60.—.**

II. Teil: Erklärender Textband: Das menschliche Zentralnervensystem und seine Leistungen. (Der Textband ist in Vorbereitung.)

Obige Preise erhöhen sich um den jeweiligen Teuerungszuschlag.

Lehmanns medizinische Handatlanten.

Band X.

Atlas und Grundriss der Bakteriologie

und

Lehrbuch der speziellen bakteriolog. Diagnostik.

Von Prof. Dr. **K. B. Lehmann** in Würzburg und
Prof. Dr. med. et phil. **R. O. Neumann** in Gießen.

Bd. I Atlas mit etwa 700 farbigen Abbildungen auf 79 Tafeln,
Bd. II Text etwa 800 Seiten mit 30 schwarzen Bildern.

6. durch einen Anhang vermehrte Auflage.

Preis der 2 Bände gebunden M. 30.—.

Das vorliegende Werk . . . . unterschied sich von Anfang an von der Mehrzahl ähnlicher Bücher dadurch, daß sein Inhalt nicht nur durch Kompilation entstanden war, sondern durch Spezialstudien fast aller darin enthaltenen Organismen. Weiter muß für das Buch charakteristisch gelten das große Maß naturwissenschaftlicher Anschauung, das man in einer Sammlung medizinischer Schriften von vornherein nicht zu erwarten gewohnt ist. Das drückt sich nicht allein in der Durchführung einer naturwissenschaftlichen Nomenklatur, sondern auch in der Auffassung über den Wert der Arten und Formen, sowie in den allgemeinen Angaben über Verwandtschaftsverhältnisse, Variationsgrenzen usw. aus. Durch alle diese Vorzüge hat sich das Buch Eingang in alle Kreise verschafft, die mit der Bakteriologie irgendwie zu tun haben, und die neue Auflage wird die Zahl der Interessenten noch vergrößern. In großem Umfange sind die Neuerungen auf dem Gesamtgebiet der Bakteriologie, vor allem auch auf dem der Methodik, nachgetragen und meist mit Literaturzitaten belegt, dabei sind nicht nur die medizinisch wichtigen Formen berücksichtigt, sondern, wie schon früher, auch die technisch wichtigen. Den durch Bakterien hervorgerufenen Pflanzenkrankheiten ist ein besonderer Anhang gewidmet.

Zentralblatt für Bakteriologie.

Band XI/XII.

Atlas und Grundriß

der pathologischen Anatomie.

Von Obermedizinalrat Professor Dr. **O. v. Bollinger.**

Mit 135 farbigen Tafeln nach Originalen von Maler A. Schmitson und 68 Textabbildungen.

I. Band. Zirkulations-, Respirations- und Digestionsapparat, sowie Leber, Gallenblase und Pankreas.

Dritte, unveränderte Auflage. — Preis geb. M. 16.—.

II. Band. Harnapparat, Geschlechtsorgane, Nervensystem, Knochen, Gelenke.

Zweite, stark vermehrte Auflage. — Preis geb. Mk. 12.—.

Obige Preise erhöhen sich um den jeweiligen Teuerungszuschlag.

Lehmanns medizinische Handatlanten.

Band XIII. **Atlas und Grundriß der Verbandlehre**

von **Dr. Albert Hoffa,**

a. o. Professor an der Universität Berlin, Geheim. Medizinalrat, Direktor der Universitäts-Poliklinik für orthopädische Chirurgie.

Nach des Verfassers Tod bearbeitet von Prof. **Dr. R. Grashey,** München.

Sechste, wesentlich vermehrte Auflage. (Mit einem Kriegsanhang.)

Mit 167 Tafeln und 209 Textabbildungen. Preis gut geb. M. **12.—**

Band XVI. **Atlas und Grundriß der**

chirurgischen Operations-Lehre

von Professor **Dr. Otto Zuckerkandl,** Wien.

Fünfte, vermehrte und verbesserte Auflage.

Mit 45 farbigen Tafeln und 403 Abbildungen im Text.
Preis gut gebunden M. **14.—**

Deutsche medizinische Wochenschrift, Berlin. In 5. Auflage bereits, in Wort und Bild wiederum vermehrt und verbessert, liegt der bekannte Zuckerkandl'sche Atlas vor uns; zu seinem Lobe braucht nichts Neues hinzugefügt werden. Daß Verfasser sein Werk auf der Höhe der Wissenschaft hält, versteht sich von selbst. Eine Anzahl älterer Bilder ist durch bessere Darstellungen ersetzt worden; hinzugekommen sind Abbildungen über die Gefäßnaht, Bloßlegung der Nerven an den Extremitäten, Operation der Appendicitis u. a. Auch sämtliche neuen Abbildungen sind von dem Maler Hajek angefertigt worden und zwar meist nach Skizzen im Operationssaale.

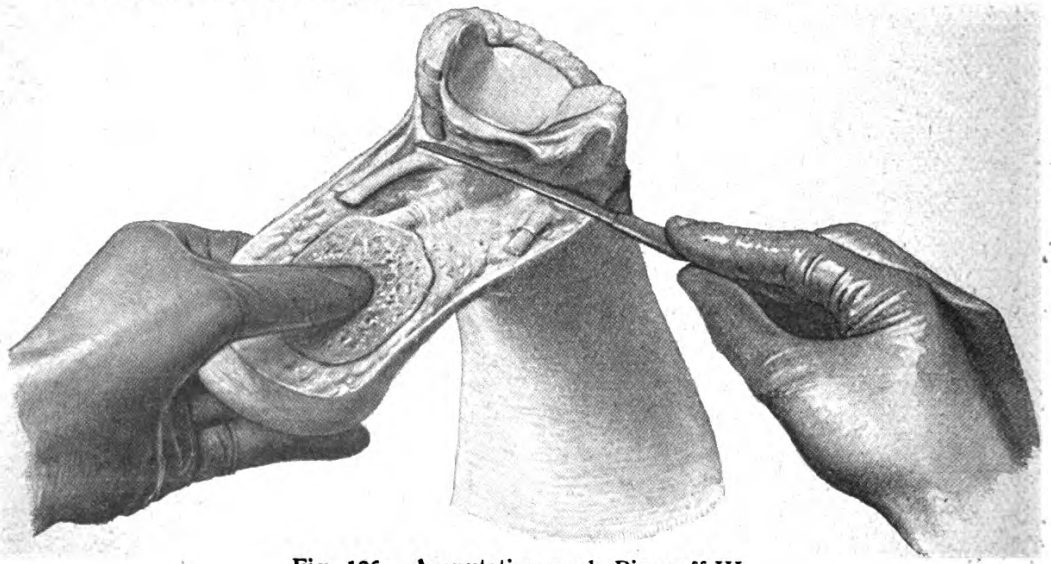

Fig. 126. Amputation nach Pirogoff III.

Obige Preise erhöhen sich um den jeweiligen Teuerungszuschlag.

Lehmanns medizinische Handatlanten.

Band XVII. **Atlas und Grundriß der**

gerichtlichen Medizin

unter Benutzung von **E. v. Hofmanns Atlas der Gerichtlichen Medizin**

herausgegeben von **Dr. Georg Puppe**, Professor der gerichtlichen Medizin in Königsberg in Preußen.

46 Bogen Text mit 70 vielfarbigen Tafeln nach Originalen von Maler **A. Schmitson** und 204 schwarzen Abbildungen. 2. Aufl.

Preis in 2 Bänden gebunden **M. 20.—**

Puppe hat sehr viel Eigenes in dieses Werk hereingebracht. Vor allen Dingen berücksichtigt er die soziale (versicherungsrechtliche) Medizin auf das beste. Besonders behandelt der Verfasser die Abschätzung der Erwerbsfähigkeit und den ursächlichen Zusammenhang zwischen Unfall und Tod. Die neueren gerichtsärztlichen Methoden (Uhlenhut) sind natürlich ausgiebig behandelt.

Das ganze Werk ist ein ganz ausgezeichnetes Hilfsmittel für alle ärztlichen Sachverständigen. 70 farbige Tafeln und 204 Abbildungen tragen wesentlich zur Erleichterung des Verständnisses bei. Der Puppesche Atlas sei deshalb allen Medizinalbeamten empfohlen.

Soziale mediz. Hygiene, Hamburg.

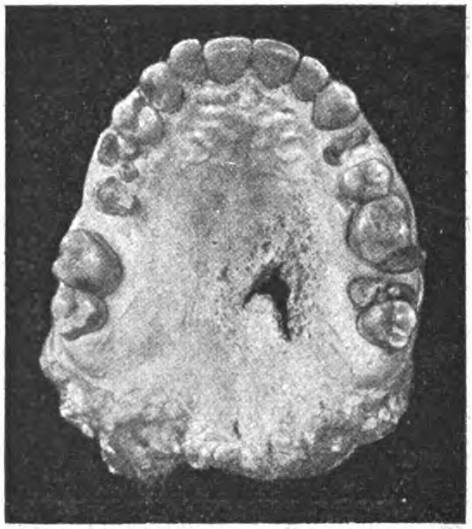

Fig. 100. Selbstmord durch Schuß in den Mund. Verletzung am Gaumen.

Ein grosszügiges Werk sozialhygienischer Literatur.

Krankheit und soziale Lage.

Unter Mitwirkung hervorragender Fachmänner herausgegeben von Professor **Dr. M. Mosse, Berlin** und **Dr. med. G. Tugendreich, Berlin.**

Umfang: 55 Bogen, gr. 8°. Preis geheftet **M. 22.—**, geb. **M. 26.—**.

Es werden darin unter Mitwirkung hervorragender Sachkenner die Einwirkungen der sozialen Lage auf Krankheit und Sterblichkeit zur Darstellung gebracht und die Wege zur Milderung oder Beseitigung bestehender Schäden gezeigt.

Die biologischen Grundlagen der Rassenhygiene und der Bevölkerungspolitik.

Von **Hermann Werner Siemens.**

Mit 8 Abbildungen. Geheftet: **M. 1.80.**

Die Ergebnisse der jüngsten deutschen Wissenschaft sind hier in erstklassiger Weise zur Darstellung gebracht.

Obige Preise erhöhen sich um den jeweiligen Teuerungszuschlag.

Lehmanns medizinische Handatlanten.

Band XIX.

Atlas und Grundriß der Unfallheilkunde

sowie der **Nachkrankheiten der Unfallverletzungen.**

Von **Dr. Ed. Golebiewski** in **Berlin.**

Mit 40 farbigen Tafeln, nach Originalen von Maler **J. Fink** und 141 schwarzen Abbildungen. Preis gut gebunden **M. 15.—**

Berliner klinische Wochenschrift: Die rühmlichst bekannte Lehmann'sche Atlantensammlung ist durch dieses ausgezeichnete Werk wieder um ein wertvolles Glied vermehrt. Der Text des Buches, das auf einer 13jährigen Erfahrung aus 5245 eigenen Beobachtungen des Verfassers basiert, ist in der Weise angeordnet, daß nach einer die bei der Unfallheilkunde vorkommenden Begriffe erläuternden Einleitung die Verletzungen zunächst in einem allgemeinen, darauf in einem speziellen Teile abgehandelt werden. 40 farbige, von Künstlerhand hergestellte Abbildungen mannigfachster Verletzungen und ihrer Folgezustände, sowie 141 sonstige bildliche Darstellungen, meist Röntgen-Aufnahmen aus Verfassers Institut, illustrieren in anschaulichster Weise das im Text Gesagte. — Der Atlas wird für jeden Arzt, der sich mit Unfallkunde zu beschäftigen hat, ein sehr erwünschter und unentbehrlicher Ratgeber sein, auch nichtärztliche Personen, die in der Unfallversicherung tätig sind, werden wertvolle Fingerzeige daraus entnehmen können.

Band XXII. **Atlas und Grundriß der**

Allgemeinen pathologischen Histologie

von Professor **Dr. Hermann Dürck** in München.

Mit 77 vielfarbigen lithographischen und 31 zum Teil zweifarbigen Buchdruck-Tafeln nach Originalen von Maler **K. Dirr** und Universitätszeichner **C. Krapf.**

Preis gebunden **M. 20.—**

Stereoskopisch-photographischer Atlas der

Pathologischen Anatomie des Herzens und der größeren Blutgefäße.

In 50 Lichtdrucktafeln nach Originalaufnahmen von **Dr. G. Schmorl,** K. sächs. Medizinalrat u. Prosektor a. Stadtkrankenhaus z. Dresden.

In Schachteln, mit erläuterndem Text. Preis M. 15.—

„Der Schmorlsche Atlas ist ein Anschauungswerk ersten Ranges, der Anschaffung durchaus wert". *Excerpta medica.*

„Jede einzelne der 50 Tafeln ist ein Kunstwerk für sich, die Auswahl der Präparate ist geeignet, eine Uebersicht der gesamten pathologischen Anatomie des Herzens zu bieten". *Wiener med. Presse.*

Obige Preise erhöhen sich um den jeweiligen Teuerungszuschlag.

Lehmanns medizinische Handatlanten.

Band XXIV. **Lehrbuch und Atlas der**

OHRENHEILKUNDE.

Unter Mitwirkung von
Hofrat Professor Dr. **A. Politzer** in **Wien,**
herausgegeben von
Professor Dr. **Gustav Brühl** in **Berlin.**

Dritte, völlig umgearbeitete und verbesserte Auflage.

Mit 270 farbigen Abbildungen auf 56 Tafeln und 187 Textabbildungen. — Preis gut gebunden M. **14.**—

Archiv für Ohrenheilkunde: In der vorliegenden Auflage ist das bekannte Buch fast durchaus neu eingeteilt und in fast sämtlichen Kapiteln umgearbeitet, ergänzt und erweitert worden . . . Die Tafel- und Textabbildungen sind durchaus gut gelungen . . . Die Ausstattung des Buches ist eine vorzügliche. Es gibt dem Studierenden eine rasche Orientierung über den gegenwärtigen Stand der Ohrenheilkunde. Der praktische Arzt wird sich mit Hilfe des Brühl-Politzer'schen Buches in vielen Fällen Rat holen können. Der Otologe findet in der dritten Auflage ein im besten Sinne modernes Werk.

DIE OHRENHEILKUNDE
des praktischen Arztes.

Von Dr. **Wilhelm Haßlauer,** Oberstabsarzt, Dozent für Ohrenheilkunde an der Bayer. militärärztlichen Akademie in München.

419 Seiten gr. 8° mit 124 Abbildungen.

Preis geheftet M. 8.—, gebunden M. **10.50**

Zeitschrift für Medizinalbeamte: Die beste Kritik des vorliegenden stattlichen Werkes gibt Verfasser selbst, wenn er als Vorwort weiter nichts schreibt als: „Aus der Praxis für die Praxis." Fürwahr ein Buch, das jedem praktischen Arzt, zumal dem Landarzt dringend und wärmstens zu empfehlen ist.

Das menschliche Gehörorgan

in 8 topographischen Bildern mit erläuterndem Text.

Von Prof. **Dr. Gustav Brühl.** In Mappe (25/32 cm) geb. M. **6.**—.

Phantom der normalen Nase des Menschen

Von **Dr. Hans Busch,** Spandau.

3 Tafeln in vierfarbigem Druck mit 6 Deckbildern und 34 Seiten erläuterndem Text. Preis steif karton. M. **3.**—, gebund. M. **4.**—

Das „Nasenphantom" verfolgt den Zweck, dem Studierenden und Arzt, insbesondere dem sich spezialistisch ausbildenden, einen Wegweiser an die Hand zu geben, mit dessen Hilfe er sich schnell über die wichtigsten deskriptiv- und topographisch-anatomischen Verhältnisse der normalen Nase unterrichten kann.

Obige Preise erhöhen sich um den jeweiligen Teuerungszuschlag.

Lehmanns medizinische Handatlanten.

Band XXXV.

Atlas und Grundriß der Embryologie der Wirbeltiere und des Menschen.

Von Professor **Dr. A. Gurwitsch,** St. Petersburg.

22 Bog. Text, mit 143 vielf. Abb. auf 59 Taf. u. 186 schw. Abb. im Text.

Preis gebunden M. 12.—

Kurze Inhaltsübersicht: **Allgemeiner Teil.** I. Geschlechtsprodukte und Befruchtung. II. Furchung und Keimblätterbildung. III. Entwickelung der allgemeinen Körperform und der Hauptorgananlagen der Wirbeltiere. IV. Dotterorgane und embryonale Hüllen der Wirbeltiere. — **Spezieller Teil.** V. Entwickelung des Darmsystems und der Atemorgane. VI. Entwickelung des Bewegungsapparates. VII. Entwickelung des Blutes und der Blutgefäße. VIII. Entwickelung des Urogenitalsystems. IX. Entwickelung des Nervensystems. X. Entwickelung der Sinnesorgane.

Ein äußerst praktisches, reich illustriertes chirurgisches Kompendium!

Chirurgische Diagnostik

in Tabellenform für Studierende und Aerzte.

Von **Dr. med. J. Cemach,** Wien.

100 Tabellen, 10 Seiten fortlaufender Text und 440 schwarze und farbige Abbildungen auf 112 Tafeln.

Preis kart. M. 14.—, gebunden M. 16.—.

„. . . Es ist staunenswert, was alles in das Buch hineingearbeitet wurde, und der Verlag verdient alle Anerkennung für die ausserordentliche Zahl von vortrefflichen ein- und mehrfarbigen Abbildungen. . . . Das Buch wird . . . ein oft willkommener Nothelfer sein." *Berliner klin. Wochenschrift 1914 Nr. 40.*

Beiträge zur praktischen Chirurgie.

Bericht über die Jahre 1907, 1908, 1909 aus der chirurgischen Privatklinik von **Dr. Krecke,** München.

Band VIII. 532 Seiten. Mit 50 Abbild. im Text. Preis geh. M. 7.—

Bericht über die Jahre 1910—1912. 2 Bände. Mit 69 Abb. im Text.

Preis geheftet M. 10.—

Die Anästhesie in der ärztlichen Praxis.

Von **Dr. Max Martin.** Preis geheftet M. 1.—

Obige Preise erhöhen sich um den jeweiligen Teuerungszuschlag.

J. F. LEHMANNS VERLAG in MÜNCHEN.

Lehmanns medizinische Handatlanten.

Band XXXIV.

Grundriß und Atlas der

Allgemeinen Chirurgie.

Von Professor **Dr. Georg Marwedel.**

2. vollständig umgearbeitete und vermehrte Auflage.

Mit etwa 30 farbigen Tafeln und 180 schwarzen Text-Abbildungen nach Originalen von Maler Arthur Schmitson.

Preis gut gebunden etwa M. 30.—

Der Atlas, den M. seinem Lehrer und früheren Chef Czerny gewidmet hat, enthält ausgezeichnet ausgeführte Abbildungen und Tafeln von der geschickten Hand des Malers Schmitson gezeichnet. Das Material hierzu entstammt zum überwiegend größten Teile der Heidelberger chirurgischen Klinik, zum kleineren Teile dem jetzigen Wirkungskreise M.'s in Aachen. Die Hauptabschnitte des Buches, das in geschickter Weise die Mitte hält zwischen den ausführlichen Lehrbüchern und den knappen Kompendien der allgemeinen Chirurgie, sind: Antisepsis und Asepsis; allgemeine und örtliche Betäubung; Verletzungen; chirurgische Infektionskrankheiten; Geschwülste; chirurgische Erkrankungen der Gefäße; die Lehre vom Brande. In der äusseren Ausstattung reiht sich auch der vorliegende Band seinen Vorgängern würdig an.

Schmidts Jahrbücher der Medizin

Die Chirurgie in Einzeldarstellungen.

Herausgegeben von Professor **Dr. Rudolf Grashey,** München.

Erschienen sind: Band I und II:

Die Praxis der Gallenwege-Chirurgie

in Wort und Bild

Ein Lehrbuch und Atlas für Interne und Chirurgen

Auf Grund eigener, bei 2000 Laparotomien gesammelter Erfahrungen bearbeitet von Professor **Dr. Hans Kehr,** Geh. Sanitätsrat, Berlin.

Erster Band: **Die Vorbereitungen zu einer Operation an den Gallenwegen und die allgemeine Technik der Gallenwege-Chirurgie.** Umfang: 28 Bogen mit 48 farbigen und 23 schwarzen Tafeln und 116 Abbildungen im Text.

Zweiter Band: **Die spezielle Technik der Gallenwege-Chirurgie mit Einschluß der Nachbehandlung und der Operationserfolge.** Umfang: 42 Bogen mit 9 farbigen und 46 schwarzen Tafeln und 112 Abbildungen im Text.

Preis: jeder Band geheftet M. 28.—, gut gebunden M. 30.—

Obige Preise erhöhen sich um den jeweiligen Teuerungszuschlag.

Lehmanns medizinische Handatlanten.

Band XXXVI/XXXVII.

Grundriß und Atlas der

Speziellen Chirurgie.

Fig. 205. Spina bifida der Halswirbelsäule.

Von Professor **Dr. Georg Sultan** in Berlin.

Band I: Mit 40 vielfarbigen Tafeln und 218 zum Teil zwei- und dreifarbigen Textabbildungen nach Originalen von Maler Arthur Schmitson. Text 29 Bogen 8°.

Preis gut gebunden M. 16.—

Band II: Mit 40 vielfarbigen Tafeln und 261 zum Teil zwei- und dreifarbigen Text-Abbildungen nach Originalen von Maler Arthur Schmitson. Text 39 Bogen 8°.

Preis gut gebunden M. 16.—

Band XXV.

Atlas und Grundriß der

Unterleibsbrüche

von Professor **Dr. Georg Sultan** in Berlin.

Mit 36 farbigen Tafeln und 83 schwarzen Text-Abbildungen.

Preis gebunden M. 10.—

Wiener medizinische Presse: Dieser Band ist einem der wichtigsten Kapitel der praktischen Chirurgie, der Lehre von den Unterleibsbrüchen gewidmet. Sowohl die farbigen Tafeln als auch die schwarzen Figuren sind von einer Naturtreue und einer Genauigkeit in der Ausführung, die nichts zu wünschen übrig läßt. Der erläuternde Text ist knapp, genügt aber vollauf, um den Leser über die wichtigsten Kapitel der Herniologie genau zu informieren. Das Buch, dessen Ausführung eine vorzügliche ist, kann bestens empfohlen werden.

Obige Preise erhöhen sich um den jeweiligen Teuerungszuschlag.

Lehmanns medizinische Atlanten in 4°.

Band I.

Atlas und Grundriß der topographischen und angewandten Anatomie

von Dr. med. **Oskar Schultze,** Prof. der Anatomie in Würzburg.

Dritte, völlig umgearbeitete und vermehrte Auflage.

Herausgegeben von Prof. Dr. **W. Lubosch**, Prosektor der Anatomie und der anthropotomischen Anstalt in Würzburg.

Mit vielen meist farbigen, zum großen Teil auf Tafeln gedruckten Abbildungen nach Originalen der Maler **A. Schmitson, K. Hajek** und **Fr. Kotzian.**

Preis gut gebunden etwa **M. 30.—.**

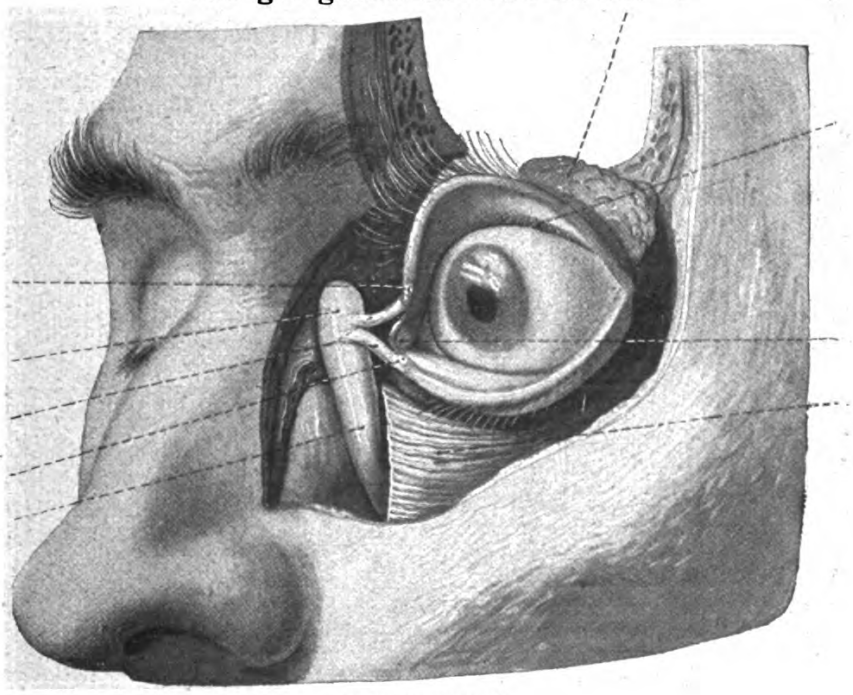

Tränenapparat.

Ein Prachtwerk. Auf die Details des Werkes, das sowohl im textlichen, als auch im bildlichen Teile auf der Höhe des Erreichbaren steht, hier näher einzugehen, muß ich mir versagen, so verlockend es auch wäre, zu zeigen, wie die „trockenste aller Wissenschaften", von der Hand des Meisters kredenzt, sich präsentiert. *Mediz. Chirurg. Zentralblatt, Wien.*

Obige Preise erhöhen sich um den jeweiligen Teuerungszuschlag.

Lehmanns medizinische Atlanten in 4°.

Band II—IV.

Atlas der deskriptiven Anatomie des Menschen

von **Dr. J. Sobotta**

Professor der Anatomie in Bonn.

I. Teil (Lehmanns medizinische Atlanten in 4°, Bd. II):

Knochen, Bänder, Gelenke, Regionen und Muskeln des menschlichen Körpers.

Dritte Auflage.

Mit 338 zum großen Teil mehrfarbigen Abbildungen nach Originalen von Maler K. Hajek. — Preis gut gebunden **M. 30.—**

II. Teil (Lehmanns medizinische Atlanten in 4°, Bd. III):

Die Eingeweide des Menschen, einschließlich des Herzens.

Dritte Auflage.

Mit 99 farbigen und 93 schwarzen Abbildungen auf Tafeln, sowie 36 zum Teil farbigen Figuren im Text nach Originalen von Maler K. Hajek. Geb. **M. 26.—**

III. Teil (Lehmanns medizinische Atlanten in 4°, Bd. IV):

Das Nerven- und Gefäßsystem und die Sinnes-Organe des Menschen nebst einem Anhang: **Das Lymphgefäßsystem des Menschen.**

Zweite, vermehrte und verbesserte Auflage.

Mit 330 meist vierfarbigen und zum Teil ganzseitigen Abbildungen nach Originalen von Maler K. Hajek und mit einer lithographischen Tafel.
Preis gut gebunden M. 22.—

Grundriß der deskriptiven Anatomie des Menschen.

Ein Handbuch zu jedem Atlas der deskriptiven Anatomie mit besonderer Berücksichtigung und Verweisungen auf Sobottas Atlas der deskriptiven Anatomie von Prof. Dr. med. **J. Sobotta.**
I. Teil geh. M. 4.—, II. Teil geh. M. 3.—, III. Teil geh. M. 6.—
Teil I—III zusammen in einen Leinwandband gebunden (46 Bogen in 4°) **M. 15.—**

„Ein medizinisches Prachtwerk, eine Meisterleistung deutscher graphischer Kunst, nicht minder aber auch deutschen Gelehrtenfleißes. — Alle Bilder repräsentieren sich direkt als Kunstwerke."

„Deutsche Zeitschrift für Chirurgie": . . Die Abbildungen sind außerordentlich schön und instruktiv. Die Absicht des Verfassers, den Atlas sowohl dem Bedürfnis des angehenden Mediziners wie dem der Aerzte anzupassen, ihn auch speziell für den Gebrauch im Präpariersaal geeignet zu machen, ist vortrefflich gelungen.

Im Gegensatz zu ähnlichen Werken bringt die Sobotta'sche Anatomie die Nerven und Blutgefäße stets im gleichen Bild vereint dargestellt, so, wie sie der Student bei den anatomischen Präparierübungen auszuarbeiten genötigt ist. Es fällt also bei Benutzung des „Sobotta" das so außerordentlich störende, vom Lernenden sehr unangenehm empfundene mehrfache Umblättern fort.

Obige Preise erhöhen sich um den jeweiligen Teuerungszuschlag.

Lehmanns medizinische Atlanten in 4°.

Band V.

Atlas typischer Röntgenbilder vom normalen Menschen

ausgewählt und erklärt nach chirurgisch-praktischen Gesichtspunkten, mit Berücksichtigung der Varietäten und Fehlerquellen sowie der Aufnahmetechnik.

Von

Professor **Dr. med. Rudolf Grashey,**

Assistenzarzt an der chirurg. Klinik München

Dritte, bedeutend erweiterte **Auflage.**

Mit 207 Tafelbildern (Autotypien) in Originalgröße und 201 Textabbildungen.

Preis gebunden **M 22.—**

Zentralblatt für Orthopädie: . . Die wundervollen Tafeln wird niemand entbehren können, der Röntgenplatten zu studieren hat. Trotz der vollendeten Ausstattung ist das klassische Werk auffallend billig geblieben. Der Aerztestand muß dem Verfasser sowie dem Verlag für die Neuauflage ganz besonders dankbar sein.

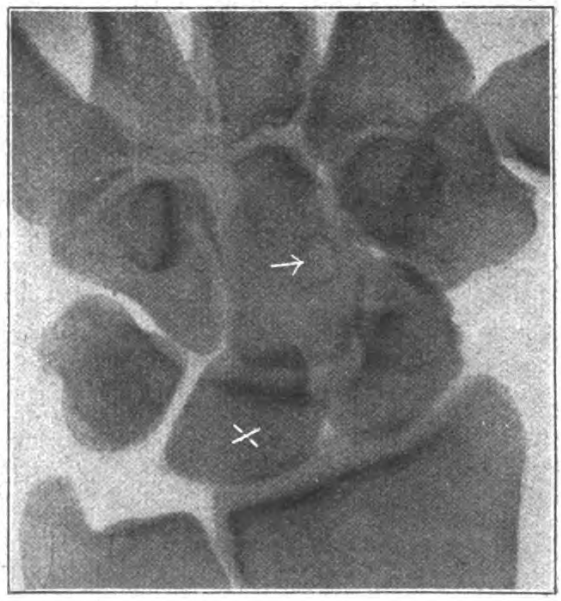

Bild 98. Strukturanomalie im Os capitatum. Rechtes Handgelenk, dorsovolar.

Band VI.

Atlas chirurgisch-pathologischer Röntgenbilder

Von **Prof. Dr. Rudolf Grashey,** Assistenzarzt der chirurgischen Klinik in München.

—— Neue Auflage erscheint 1920. ——

Obige Preise erhöhen sich um den jeweiligen Teuerungszuschlag.

Lehmanns medizinische Atlanten in 4°.

Band VII. **Atlas und Grundriß der**

Röntgendiagnostik in der inneren Medizin.

Bearbeitet von

Professor Dr. Brauer, Hamburg — **Dr. E. Finckh**, Stuttgart — **Dr. Franz M. Groedel**, Bad Nauheim — **Dr. Georg Fedor Haenisch**, Hamburg — **Professor Dr. Friedrich Jamin**, Erlangen — **Dr. Immelmann**, Berlin — **Dr. Alban Koehler**, Wiesbaden — **Professor Dr. Paul Krause**, Bonn — **Privatdozent Dr. M. Otten**, München — **Dr. W. Pfeiffer**, Frankfurt a. M. — **Dr. Schnaudigel**, Frankfurt a. M. — **Geheimrat Professor Dr. G. Spiess**, Frankfurt a. M. — **Professor Dr. med. et phil. Anton Steyrer**, Berlin.

Herausgegeben von **Dr. med. Franz M. Groedel.**

Zweite, stark vermehrte und völlig umgearbeitete Auflage.

Mit 100 photograph. und 324 autotypischen Abbildungen auf 121 Tafeln und mit 283 Textabbildungen.

Preis in 2 Bänden gebunden M. 38.—

Inhalt: Die spezielle Röntgentechnik des Internisten — Die Röntgenuntersuchung bei Erkrankungen des Gehirns, des Rückenmarkes und der peripheren Nerven — Die Röntgendiagnostik in der Augenheilkunde — Die Röntgenuntersuchung des Gehörorgans — Die Röntgenuntersuchung der Kiefer und der Zähne — Die Röntgenuntersuchung der oberen Luftwege — Das normale Thoraxbild — Zwerchfell und Atmung — Die Röntgenuntersuchung der Trachea — Die Röntgendiagnose der Thoraxtumoren — Die Röntgendiagnose der Bronchialerkrankungen — Die Röntgendiagnose der Lungentuberkulose — Die Röntgendiagnose der Lungenerkrankungen mit Ausschluß der Tuberkulose — Die Röntgendiagnose der Pleura-Erkrankungen — Die Röntgenstrahlen als Hilfsmittel bei der Auswahl der chirurgisch zu behandelnden Lungenfälle und der Kontrolle der Operationserfolge — Die Erkrankungen des Perikards — Die Röntgenuntersuchung des Herzens — Die Röntgenuntersuchung der Gefäße — Die Röntgenuntersuchung des Ösophagus — Die Röntgenuntersuchung des Magendarmkanals — Die Röntgenuntersuchung von Leber und Gallenblase — Die Röntgenuntersuchung des uropoetischen Systems — Die Erkrankungen des Skeletts.

Die Orthoröntgenographie.

Anleitung zum Arbeiten mit parallelen Röntgenstrahlen.

Von **Dr. Franz M. Groedel**, Bad Nauheim.

Mit 32 Abbildungen. — Preis geheftet M. 3.—

Die Orthodiagraphie.

Ein Lehrbuch für Aerzte.

Von **Dr. Karl Francke**, Spezialarzt für innere Leiden, München.

Mit 75 Abbildungen und 3 Tafeln. — Preis geh. M. 4.—, geb. M. 5.—

Obige Preise erhöhen sich um den jeweiligen Teuerungszuschlag.

Lehmanns medizinische Atlanten in 4°.

Band VIII.

Atlas u. Lehrbuch der Hygiene

mit besond. Berücksichtigung der Städte-Hygiene.

In Verbindung mit hervorragenden Fachmännern herausgegeben von Professor **Dr. W. Prausnitz,**

Vorstand des hygien. Instituts der Universität Graz.

Inhaltsverzeichnis. Vorwort, Einleitung. — **Aufgabe der Bauordnungen,** Professor Dr. W. Prausnitz, Graz. **Oeffentliche Straßen, Plätze und Anlagen,** Ingenieur H. Stillkrauth, München. **Planliche Darstellung von Hochbauten,** Ober, ingenieur R. Kloß, Graz. **Baustoffe und Baugefüge,** Professor E. v. Mecenseffy. München. **Entwurf, Ausführung und Benutzung von Hochbauten,** Professor Dr. R. Hammerl und Oberingenieur R. Kloß, Graz. **Familienhäuser-Kolonien, Garten, städte,** Architekt C. Ebert, München. **Arbeiterwohnungen, (Kleinwohnungen)** Professor Dr. W. Prausnitz, Graz. **Wasserversorgung,** Professor Dr. Ph. Forchheimer, Graz. **Lüftung u. Heizung, Bade-Einrichtungen, Dampfwäscherei,** Dipl.-Ingen. H. Recknagel, München. **Beleuchtung,** Stadtrat H. Metzger, Bromberg. **Abfallstoffe und ihre Beseitigung,** Oberingen. A. Kleinschroth, München. **Müll-Beseitigung und -Verwertung,** Stadtrat H. Metzger, Bromberg. **Entstaubungsapparate,** Stadtrat H. Metzger, Bromberg. **Die Hygiene des Schulgebäudes,** Erster Stadtbaumeister Hennig, Dresden. **Schulbänke,** Privatdozent Dr. A. Wittek, Graz. **Krankenhäuser,** Baurat A. G. Stradal, Wien. **Tuberkuloseheilstätten und Erholungsstätten, Baracken,** Professor Dr. Th. Pfeiffer, Graz. **Rettungswesen und Krankentransport,** Seesanitätsarzt Dr. M. Kaiser, Triest. **Desinfektion,** Professor Dr. P. Th. Müller. Graz. **Bestattungsanlagen.** Prof. Dr. A. Lode, Innsbruck. **Schlacht- und Viehhöfe,** Obermedizinalrat Professor Dr. Edelmann, Dresden. **Markthallen,** Stadtbauinspektor Dr. Ing. Küster, Breslau.

700 Seiten Text in Quartformat. Mit 818 Abbildungen, darunter 4 farbige Tafeln.

Preis gut gebunden M. 28.—

Grundzüge der Hygiene

unter Berücksichtigung der Gesetzgebung des Deutschen Reichs und Oesterreichs

von **Dr. W. Prausnitz,**

Professor der Hygiene an der Universität Graz.

Für Studierende an Universitäten und technischen Hochschulen, Aerzte, Architekten, Ingenieure und Verwaltungsbeamte.

Elfte, verbesserte und vermehrte Auflage.

Gr. 8°, 726 Seiten Text mit 284 Original-Abbildungen.

Preis geheftet **M. 20.—**, gebunden **M. 23.—.**

Obige Preise erhöhen sich um den jeweiligen Teuerungszuschlag.

Lehmanns medizinische Atlanten in 4°.

Band IX. **Atlas und Lehrbuch der**

Histologie u. mikroskopischen Anatomie des Menschen

von Dr. **J. Sobotta,** o. ö. Professor der Anatomie in Bonn.

Zweite, vermehrte und verbesserte Auflage

307 Seiten Text. Mit 400 zum größten Teil mehrfarbigen Abbildungen nach Originalen von Maler **W. Freytag.** Preis gut gebunden **M. 24.—**

Deutsche militärärztl. Zeitschrift: Die vorliegende Auflage läßt von der alten fast nichts mehr erkennen. Das Format ist geändert, der Text, die Abbildungen, Kunstwerke ersten Ranges, alles erscheint in neuer Fassung und Gestalt. 56 Tafeln zeigen in wundervoller Färbung die Gewebsbilder, als sähen wir sie im Mikroskop. Gewöhnlich ist jedes Präparat in dreifacher Größe dargestellt. Ueber das Werk kann man nur ein Urteil fällen, es ist eben ein „Lehmannscher Atlas".

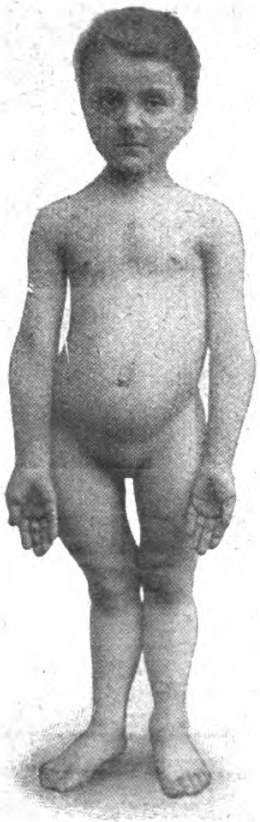

8 Jahre altes Mädchen mit Cubitus varus und rechtsseitigem Genu valgum.

Band X.

Atlas und Grundriß der RACHITIS

von **Dr. Franz Wohlauer,**

Assistent an der Universitäts-Poliklinik für orthopäd. Chirurgie zu Berlin. Spezialarzt für Röntgenologie.

Mit 2 farbigen und 108 schwarzen Abbildungen auf 34 autotypischen und 12 photographischen Tafeln und mit 10 Textabbildungen. Preis gut gebunden **M. 20.—**

Aus dem Zentralblatt für Orthopädie: Das schöne Buch ist eine willkommene und wertvolle Bereicherung unserer Rachitisliteratur. Dem eigentlichen Atlas ist ein ziemlich umfangreicher Text in Form eines Grundrisses vorausgeschickt. Die Therapie wird kurz skizziert. Ein ziemlich umfangreiches Literaturverzeichnis beschließt diesen Teil. Es folgt der Atlas, der außerordentlich instruktive Bilder von Präparaten, Photographien von rachitischen Patienten, Röntgenbilder bringt. Namentlich die 12 photographischen Tafeln von Röntgenaufnahmen enthalten ausgezeichnete Reproduktionen.

Differential-diagnostische Tabellen der inneren Krankheiten

Von Dr. **J. Cemach.**

21 Tabellen, 17 Hilfstabellen und 8 Fiebertypen; auf handliches Format gefalzt in Umschlag. **Zweite Aufl.** Preis **M. 3.50,** in Leinwand gebunden **M. 5.—**

Für den Studierenden zur schnellen Repetition ein **ganz vortreffliches Hilfsmittel.**

Obige Preise erhöhen sich um den jeweiligen Teuerungszuschlag.

Lehmanns medizinische Atlanten in 4°.

Band XI. **Atlas und Lehrbuch**

wichtiger tierischer Parasiten und ihrer Ueberträger

mit besonderer Berücksichtigung der Tropenpathologie.

Von Dr. med. et phil. **R. O. Neumann,** o. ö. Professor der Hygiene und Direktor des Hygienischen Instituts der Universität Bonn

und Dr. med. **Martin Mayer,** Abteilungsvorsteher am Institut für Schiffs- und Tropenkrankheiten in Hamburg

580 Seiten Text mit 1300 farbigen Abbildungen auf 45 lithographischen Tafeln und 237 schwarzen Textfiguren

Preis gebunden M. 40.—.

Dieses Werk, dessen Idee gelegentlich gemeinsamer Tätigkeit am Institut für Schiffs- und Tropenkrankheiten in Hamburg reifte, soll vor allem den Praktikern die wichtigsten Formen in Wort und Bild vorführen. An der Hand der wohl einzigartigen Sammlung des genannten Instituts und zahlreicher im Laufe der Jahre von den Autoren auf Forschungs- und Studienreisen im Ausland gesammelten Materials hat **Prof. R. O. Neumann** seit 1905 auf 45 lithogr. Tafeln mit 1300 Einzelabbildungen die wichtigsten Parasiten und ihre Ueberträger selbst gezeichnet, die naturgetreu in Lithographie (zum Teil in mehr als 20 Farben) wiedergegeben werden.

Dem Atlasteil geht ein etwa 500 Seiten umfassender, von beiden Autoren bearbeiteter Text mit 237 Abbildungen voran, der die praktisch-diagnostischen Fragen in weitgehendster Weise berücksichtigt und über die Morphologie und Biologie der Parasiten wie Ueberträger ausführliche Auskunft gibt. Auch über die Klinik und Pathologie wird das Wichtigste mitgeteilt.

Den praktischen Zweck des Buches im Auge behaltend ist der **Technik,** darunter auch der **Zucht, Untersuchung und Konservierung der Ueberträger,** wie sie sich den Verff. seit Jahren — auch in den Tropen — bewährt hat, ein breiter Raum gewidmet worden.

Das Werk ist gedacht als ein kurz gefaßtes Lehrbuch für den Unterricht und zum Selbststudium, als Demonstrationsmittel bei Kursen und vor allem als Hilfsbuch im Laboratorium, für Aerzte, Tierärzte und Zoologen.

Band XII.

Die Fadenpilzerkrankungen des Menschen

Von Dr. **Robert Otto Stein,**
Assistent der Wiener Universitätsklinik für Geschlechts- und Hautkrankheiten

Mit 78 Abbildungen auf 3 schwarzen, 18 Drei- und 11 Vierfarbdrucktafeln

Preis gebunden M. 10.—

. . . . Der neue Atlas, der ausreichend über die Biologie und Klinik der Pilzaffektionen informiert und durch ausgezeichnete Abbildungen, die zum Teil Reproduktionen der berühmten Moulagen des Wiener Allgem. Krankenhauses sind, illustriert, wird in den Kreisen der Chirurgen und Kliniker grosses Interesse finden. *„Klinisch-therapeutische Wochenschrift" Berlin. 1914.*

Obige Preise erhöhen sich um den jeweiligen Teuerungszuschlag.

J. F. LEHMANNS VERLAG in MÜNCHEN.

Lehmanns medizinische Atlanten in 4°.

Band XIII.

Operationsübungen

an der menschlichen Leiche u. am Hund

von **Prof. Dr. G. Axhausen,**

Oberarzt der Chirurg. Klinik der Charité und Leiter der Poliklinik in Berlin.

Mit 317 farbigen Abbildungen auf 132 Tafeln sowie 132 zum Teil zweifarbigen Abbildungen im Text nach Originalen von Maler Franz Kotzian.

Preis gebunden Mk. 50.— (Friedensausstattung — Holzfreies Papier).

Geheimrat Hildebrand schreibt in seinem dem Werke beigegebenen Geleitwort: „Aus der praktischen Erfahrung bei der Ausbildung der Studierenden und bei der Fortbildung von Aerzten ist das Buch erwachsen. Das Ziel, das der Verfasser sich gestellt hat, geht dahin, durch eine eingehende, besonders auch bildliche Darstellung der einzelnen Akte der wichtigsten Operationen und durch die Beschränkung auf einzelne bewährte Methoden, **dem angehenden Chirurgen ohne eigentliche Fachausbildung eine feste Stütze zu geben,** die ihn befähigt, sich den ganzen Verlauf der Operation anschaulich vorzustellen und danach praktisch zu handeln .... Die schönen übersichtlichen Bilder, der klare Text zeigen, daß der Verfasser seine Absicht voll erreicht hat."

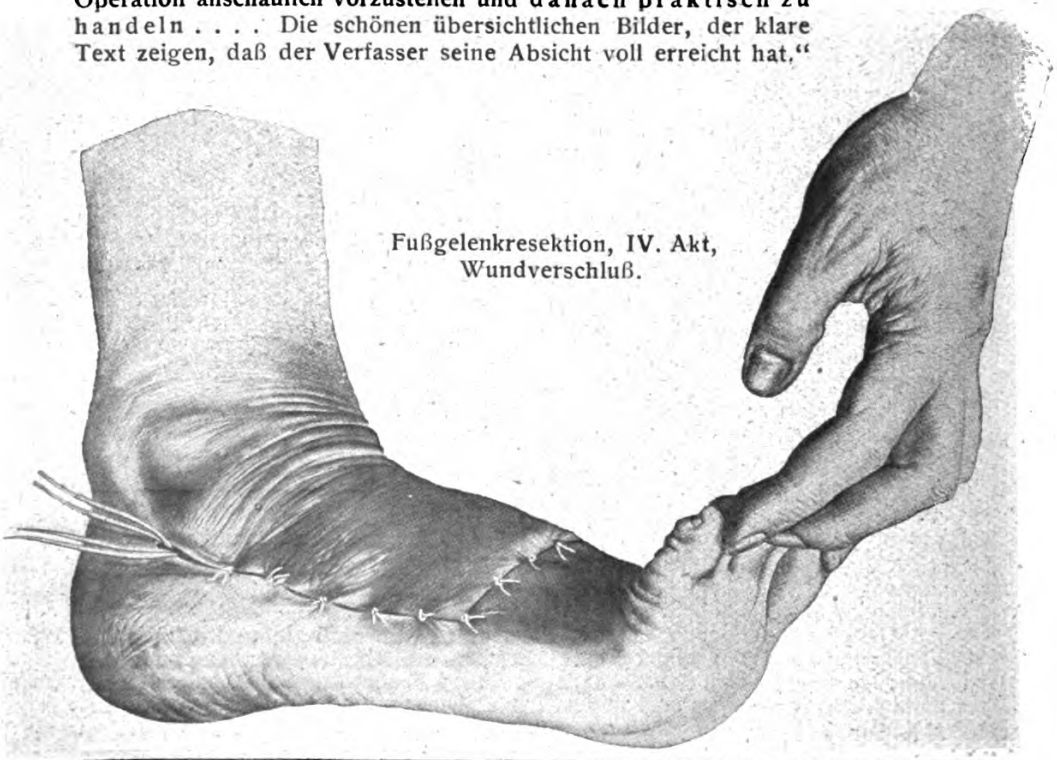

Fußgelenkresektion, IV. Akt, Wundverschluß.

Obige Preise erhöhen sich um den jeweiligen Teuerungszuschlag.

J. F. LEHMANNS VERLAG in MÜNCHEN.

Taschenbuch des praktischen Arztes und des Feldarztes

I. Teil: Kriegs-Chirurgie

Von **Prof. Dr. Alfred Schönwerth,** Oberstabsarzt.
Mit 97 Abbildungen. **Vierte, vermehrte Auflage.** Preis gebunden **M. 4.—**
Die ersten drei Auflagen erschienen unter dem Titel
„Vademekum des Feldarztes".

II. Teil: Übertragbare Krankheiten, innere Krankheiten usw.

Herausgegeben von 9 hervorragenden Fachgelehrten.
Mit 1 Tabelle u. 12 Abbildungen. **Dritte, vermehrte Auflage.** Preis geb. **M. 4.50**

III. Teil: Kriegs-Orthopädie

Von Geh. Hofrat **Prof. Dr. Fr. Lange** und **Prof. Dr. J. Trumpp.**
Mit 114 Abbildungen. Preis gebunden **M. 4.—**

IV. Teil: Empfindliche, einfache und rasch ausführbare Untersuchungsmethoden

Für Lazarett-Laboratorien und praktische Aerzte, zusammengestellt und bearbeitet von **Hans Lipp,** derzeit Assistent am Reservelazarett Hohenheim.
2. Auflage. Mit 3 farbigen Tafeln. Preis geb. **M. 3.50**

V. Teil: Die physikal. Therapie im Feld- u. Heimatlazarett

von Oberarzt **Dr. Erich Plate** und Assistenzarzt **Dr. August Dethleffsen**
Beide am Allgemeinen Krankenhause in Hamburg-Barmbeck.
VIII, 188 Seiten mit 90 Abbildungen. Preis geb. **M. 4.—**

VI. Teil: Zur chirurgischen und orthopädischen Nachbehandlung der Verwundeten

von Oberstabsarzt **Dr. Krecke** und Oberstabsarzt **Prof. Dr. Lange**
(beide in München).
Mit 6 Abbildungen. Preis gebunden **M. 1.60**

VII. Teil: Der Verwundeten-Transport im Stellungskrieg

von Assistenzarzt **Karl Hannemann.**
Mit 38 Abbildungen. Preis gebunden **M. 1.60**

VIII. Teil: Sektionstechnik

Von **Prof. Dr. Siegfried Oberndorfer**-München, Stabsarzt a. K. und Armeepathologe.
Mit 22 Abbildungen. Preis gebunden **M. 2.50**

IX. Teil: Röntgen-Untersuchung bei Kriegsverletzten

Von **Prof. Dr. Rudolf Grashey,** Assistenzarzt an der chirurg. Klinik, München.
Mit 184 Abbildungen. Preis gebunden **M. 4.50**

Dieses neue Röntgentaschenbuch soll den Arzt in die Diagnostik einführen, ihm einen gedrängten Ueberblick geben und ihn vor den wichtigsten Fehlschlüssen bewahren. — Da die Behelfstechnik noch für lange Zeit eine Rolle spielen wird, behält das Buch auch für die Friedenspraxis seine Bedeutung.

Obige Preise erhöhen sich um den jeweiligen Teuerungszuschlag.

UNIVERSITY OF CALIFORNIA
Medical Center Library

THIS BOOK IS DUE ON THE LAST DATE STAMPED BELOW

Books not returned on time are subject to fines according to the Library Lending Code.

Books not in demand may be renewed if application is made before expiration of loan period.

10m-1,'57(C4267s4)4128

[redacted]

„ Nov.: **Augen-, Hals-, Nasen-, Ohren- und Zahnleiden,** Proff.: Agricola (Hannover), Axenfeld (Freiburg), Dieck (Berlin), v. Heß (München), Kuitner (Berlin).

„ Dez.: **Chirurgie und Orthopädie,** Proff.: Lange (München), Payr (Leipzig), Stieda (Halle).

Bezugspreis in Deutschland und Oesterreich-Ungarn M. 22.—, im Ausland bei Zusendung durch den Verlag M. 24.40 jährlich.

7616546
3 1378 00761 6546

J. F. LEHMANNS VERLAG in MÜNCHEN.

Schriftleitung: Dr. Bernh. Spatz, Arnulfstrasse 26. Auflage 14 000. Verlag: J. F. Lehmann, Paul-Heyse-Strasse 26.

Münchener Medizinische Wochenschrift

Herausgegeben von Ch. Bäumler, A. Bier, M. v. Gruber, H. Helferich, M. Hofmeier, H. Kerschensteiner, Fr. Lange, W. v. Leube, F. Marchand, G. v. Merkel, Fr. Moritz, Fr. v. Müller, F. Penzoldt, B. Spatz, R. Stintzing.

Die Münchener Medizinische Wochenschrift ist das **grösste und verbreitetste medizinische Fachblatt deutscher Sprache**. Sie bietet, unterstützt durch hervorragende Mitarbeiter, eine vollständige Uebersicht über die Leistungen und Fortschritte der gesamten Medizin, sowie über alle die Interessen des ärztlichen Standes berührenden Fragen.

Sie erreicht dies in erster Linie durch zahlreiche wertvolle **Originalarbeiten.** — Unter der Rubrik **„Referate"** werden Referate über aktuelle wissenschaftliche Fragen, sowie Besprechungen wichtigerer Einzelarbeiten und neuer Erscheinungen auf dem Büchermarkte gebracht. In der Rubrik **„Neueste Journalliteratur"** wird allwöchentlich eine kurze Inhaltsangabe der jeweils neuesten Hefte der gesamten in Betracht kommenden deutschen periodischen Fachliteratur gegeben.

Die Literatur der medizinischen **Spezialfächer** wird ca. vierteljährlich unter Zusammenfassung der praktisch wichtigsten Erscheinungen referiert. Die **ausländische Journalliteratur** wird in monatlichen Referaten besprochen. Die hier besprochene Rubrik bietet einen Ueberblick über die deutsche und ausländische Journalliteratur, wie er in gleicher Ausdehnung von keiner anderen Zeitschrift gegeben wird. Die Verhandlungen aller bedeutenderen ärztlichen Kongresse und Vereine werden durch eigene Berichterstatter rasch und zuverlässig referiert.

Mitteilungen aus der Praxis, Feuilletons, therapeutische und tagesgeschichtliche Notizen, Universitäts- und Personalnachrichten, ärztliche Vakanzen usw. geben ferner dem Inhalte der Münchener Medizinischen Wochenschrift eine unübertroffene Vielseitigkeit.

Die der Münch. med. Wochenschr. beigegebene Gratis-Beilage **„Galerie hervorragender Aerzte und Naturforscher"** bringt bei gegebener Gelegenheit, wie Jubiläen, Todesfällen, die Bildnisse besonders verdienter Männer in sorgfältig ausgeführten Kunstblättern, von denen bisher 347 erschienen sind.

Der Preis beträgt M. 10.— vierteljährlich. Bestellungen nehmen der Verleger sowie alle Buchhandlungen und Postämter entgegen.

Probenummern stehen umsonst und postfrei zur Verfügung.

113815